ANNALES
UNIVERSITATIS MARIAE CURIE-SKŁODOWSKA
LUBLIN—POLONIA
VOL. XXXIX, 43 SECTIO D 1984

Pracownia Mikroskopii Elektronowej i Fluorescencyjnej. Zakład Anatomii Patologicznej.
Instytut Patologii Klinicznej. Akademia Medyczna w Lublinie
Kierownik Pracowni: prof. dr hab. Daniel Chibowski

Daniel CHIBOWSKI, Zofia SIEZIENIEWSKA,
Lech BANACH, Barbara NIEDZIÓŁKA

# Ocena przydatności metod morfologicznego wykrywania $HB_sAg$ i $HB_cAg$ w tkance wątroby

Оценка пригодности морфологического метода выявления в печени $HB_sAg$ и $HB_cAg$

Estimation of Usefulness of the Methods of Morphological Discovering of $HB_sAg$ and $HB_cAg$ in Liver Tissue

Ocena obecności komponentów antygenowych wirusa *hepatitis* B(HBV) — $HB_sAg$ i $HB_cAg$ nie tylko udowadnia związek przyczynowy istniejącej choroby z zakażeniem HBV, lecz może mieć także znaczenie w ocenie stopnia aktywności schorzenia (15, 16, 19). Wykazanie obecności $HB_sAg$ i $HB_cAg$ w wątrobie ma również znaczenie w różnicowaniu ostrych i przewlekłych zapaleń wątroby, a także pomaga w ustaleniu etiologii marskości wątroby (6, 10). Niewątpliwie dalsze badania nad występowaniem $HB_sAg$ i $HB_cAg$ w wątrobie w różnych postaciach ostrego i przewlekłego zakażenia HBV przyczynią się do lepszego poznania patomechanizmu tego schorzenia.

Obecność $HB_s$-Ag w wątrobie można stwierdzić bezpośrednią i pośrednią metodą immunofluorescencyjną (8, 19), oceną wiązania przeciwciał anty-$HB_s$, znakowanych peroksydazą w mikroskopie świetlnym i elektronowym (5, 19, 20), oraz rutynowym badaniem ultrastrukturalnym biopunktatów wątroby (14, 15, 18, 19, 20). Badania w mikroskopie elektronowym nie zawsze są możliwe do zastosowania, dlatego preferuje się ostatnio metodę immunofluorescencyjną i immunoperoksydazową dla skrawków parafinowych (1, 5, 9, 11, 15, 16, 19, 20), histochemiczną metodę orceinową Shikata (2, 5, 6, 7, 9, 10) i ocenę obecności „matowoszklistych" — *ground glass* hepatocytów w barwieniu H+E (5, 6, 7, 9, 10). Uzyskano porównywalne wyniki do barwienia orceiną po zastosowaniu metody trójbarwnej Massona (5). Metody immunofluorescencyjne wykazują wyższą czułość i specyficzność immunologiczną (5, 17), natomiast metoda orceinowa, dając efekty porównywalne, jest prosta, tania, powszechnie dostępna, pozwala na ocenę dużych fragmentów tkankowych i badania retrospektywne (5, 6, 9, 10, 17). $HB_cAg$ można wykryć w tkan-

ce wątrobowej immunofluorescencyjnie (19), ultrastrukturalnie (14, 15, 19) oraz metodą immunoperoksydazową w mikroskopie świetlnym i elektronowym (5, 11, 17, 20). Gudat i Bianchi (3) uważają chromotropowe wybarwianie się błękitem aniliny środkowej części jądra hepatocytu za cechę świadczącą o dużej ilości $HB_cAg$ w jądrze. Zdaniem Biczysko i wsp. (4), powiększenie jąder hepatocytów i duże ich powinowactwo do hematoksyliny stanowią wynik wzmożonej syntezy wirusowego DNA, zaś zabarwienie się części jądra eozyną świadczy o dużej ilości $HB_cAg$ w jądrze oraz możliwości jego przechodzenia do cytoplazmy. Bazofilia okołojądrowej cytoplazmy ma wskazywać na obecność wirusowego DNA w cytoplazmie. Dane te świadczą o możliwości zastosowania skrawków barwionych H+E do oceny obecności $HB_cAg$.

Celem badań była porównawcza ocena specyficzności i czułości dostępnych nam metod wykrywania $HB_sAg$ i $HB_cAg$ w rutynowo przeprowadzanych biopunktatach (utrwalanych w formalinie i zatapianych w parafinie) z uzyskanymi obrazami ultrastrukturalnymi.

## MATERIAŁ I METODY

Oceniano 25 biopunktatów wątroby, w których ultrastrukturalnie wykazano obecność $HB_sAg$ i (lub) $HB_cAg$. W badanych przypadkach ustalono następujące rozpoznania histopatologiczne: w 5 przypadkach — przewlekłe stacjonarne zapalenie wątroby, w 2 przypadkach przewlekłe agresywne zapalenie wątroby, przechodzące w marskość, w 7 przypadkach — przewlekłe agresywne zapalenie wątroby, w 11 przypadkach — marskość wątroby.

Biopunktat wątroby dzielono na dwie części. Pierwszą utrwalano w formalinie zbuforowanej PBS i zatapiano w parafinie, drugą przeznaczono do badań ultrastrukturalnych. Na podstawie barwienia H+E oceniano ilość i rozmieszczenie hepatocytów o cytoplazmie *ground glass* — tzw. hepatocytów GG. Oceniano także jądra hepatocytów celem wykrycia zmian opisywanych jako znamienne dla faz replikacji $HB_cAg$ (4). W każdym przypadku wykonano barwienie orceiną wg Shikata. Immunofluorescencyjnie badano rozmieszczenie $HB_sAg$ i $HB_cAg$ w 6 przypadkach. Antygeny te wykrywano w skrawkach parafinowych trawionych 1% wodnym roztworem pronazy (firmy Calbiochem) według Huanga (cyt. za 15) oraz w skrawkach parafinowych nie poddanych trawieniu według Raya i Desmeta (11). $HB_sAg$ i $HB_cAg$ wykrywano bezpośrednią metodą immunofluorescencyjną, stosując przeciwciała anty-$HB_s$ i anty-$HB_c$, oznakowane FITC w rozcieńczeniu 1/10 PBS.* Kontrolą ujemną dla obu metod były biopunktaty prawidłowej tkanki wątroby (nr 321—870) i alkoholowego zapalenia wątroby (nr 380—447). Preparaty kontrolne były traktowane tak jak biopunktaty badane według wymogów uprzednio podanej metodyki. W preparatach badanych i kontrolnych wykonano oprócz odczynów podstawowych następujące próby:

1) ocenę autofluorescencji tkanki;

2) test blokowania (tylko dla oceny $HB_sAg$ z zastosowaniem natywnej końskiej surowicy anty-$HB_s$, nie znakowanej FITC;

---

* Za udostępnienie tych surowic autorzy wyrażają podziękowanie Pan Prof. Drowi n. med. Adamowi Nowosławskiemu, Kierownikowi Zakładu Immunopatologii Państwowego Zakładu Higieny w Warszawie.

3) zastąpienie znakowanych FITC surowic anty-$HB_s$ i anty-$HB_c$ oznakowaną FITC surowicą poliwalentną przeciwko ludzkim γ-globulinom firmy Behring.*

Preparaty fluorescencyjne były oglądane i fotografowane przy użyciu mikroskopu fluorescencyjnego Fluoval. Do badań ultrastrukturalnych skrawki wątroby utrwalono w 4% glutaraldehydzie w buforze kakodylowym (*pH* 7,2—7,4), odwadniano w alkoholach i zatapiano w Eponie 812. Skrawki półcienkie, grubości 1 μm barwiono 1% błękitem metylenowym i 1% Azurem II w 1% boraksie. Próby zastosowania zmodyfikowanej metody Shikata celem wykrycia $HB_sAg$ w eponowych skrawkach półcienkich, według Shamoto (cyt. za 14), nie dały pozytywnych rezultatów. W związku z tym do badania ultrastrukturalnego wybierano miejsca z obecnością hepatocytów GG, gdyż można je także odróżnić w skrawkach półcienkich (14, 15). Ze wszystkich preparatów półcienkich, w których podejrzewano obecność $HB_cAg$ w jądrach hepatocytów, krojono preparaty ultracienkie i weryfikowano ultrastrukturalnie obecność $HB_cAg$. Skrawki ultracienkie, barwione octanem uranylu i cytrynianem ołowiu, oceniano w mikroskopie elektr. Tesla BS500.

Ze względu na dość częsty brak korelacji pomiędzy obserwowanym w preparatach półcienkich obrazem GG cytoplazmy hepatocytów stosowano w tych przypadkach ponowne krojenie preparatów półcienkich po skrojeniu skrawków ultracienkich celem dokładnego porównania topograficznego obserwowanych zmian.

## WYNIKI

Obecność $HB_sAg$ wykazano ultrastrukturalnie w 24 przypadkach, a $HB_cAg$ — w 19 przypadkach. W 1 przypadku stwierdzono obecność tylko $HB_cAg$. Hepatocyty GG obserwowano w 12 przypadkach w preparatach barwionych H+E, natomiast w 20 przypadkach — w preparatach półcienkich. Łatwiej można było identyfikować hepatocyty GG w preparatach półcienkich (ryc. 2A i B) niż w preparatach parafinowych barwionych H+E (ryc. 11D). Hepatocyty GG były zwykle rozproszone pojedynczo, rzadziej tworzyły większe lub mniejsze skupienia. Występowały także sporadycznie hepatocyty, w których tylko część cytoplazmy wykazywała obraz GG (ryc. 2C).

Dodatni histochemiczny odczyn orceinowy na obecność $HB_sAg$ wykazano w 16 biopunktach. We wszystkich przypadkach złogi $HB_sAg$ wybarwiały się na kolor ciemnobrązowy. Jądra nie były zabarwione. Cytoplazma nie zawierająca $HB_sAg$ miała barwę jasnobrązową. Pozytywnie wybarwiające się złogi antygenu obejmowały fragmenty bądź całą cytoplazmę hepatocytu (ryc. 1A i B), przesuwając jego niewybarwione jądro na obrzeże komórki. Złogi $HB_sAg$ wybarwione orceiną wykazywały w większych powiększeniach charakterystyczną strukturę ziarnistą (ryc. 1C). Obserwowano ponadto różnice w intensywności wybarwiania się złogów, nawet w obrębie tego samego biopunktatu (ryc. 1A).

Obecność $HB_sAg$ w hepatocytach wykazano ultrastrukturalnie w 24

* Zob. notkę na s. 338.

przypadkach. Antygen ten występował pod postacią form kolistych o średnicy 20—22 nm i form tubularnych o tej samej średnicy i różnej długości, zazwyczaj w świetle miernie poszerzonych kanałów gładkiej sieci endoplazmatycznej (SER) — ryc. 3, 4 i 5. Hepatocyty obfitujące w $HB_sAg$ wykazywały dość charakterystyczny obraz utrastrukturalny: w ich cytoplazmie stwierdzano liczne kanały SER, zawierające $HB_sAg$, nieliczne mitochondria, zmienną ilość cząstek glikogenu oraz, zwykle brzeżnie zlokalizowane, jądro. Czasem opisane zmiany dotyczyły tylko fragmentu cytoplazmy hepatocytu, a pozostała jej część, pozbawiona antygenu, wykazywała odmienny obraz ultrastrukturalny (ryc. 5), odpowiadający niekiedy daleko zaawansowanym zmianom zwyrodnieniowym. W 12 przypadkach stwierdzono niewielkie ilości $HB_sAg$ w cytoplazmie pojedynczych hepatocytów (ryc. 6). W tych przypadkach hepatocyt zawierający $HB_sAg$ wykazywał różne nasilenie zmian — od minimalnych do martwicy włącznie. W 7 przypadkach wykazano obecność dużej ilości $HB_sAg$ w hepatocytach kwasochłonnych, lub balonowatych, a także w hepatocytach zmartwiczałych (ryc. 7). W 3 przypadkach z tych 7 obserwowano $HB_sAg$ w wyrzuconych do zatoki fragmentach hepatocytu. W jednym z tych przypadków stwierdzono pozytywne wybarwianie się orceiną resztek obumarłych hepatocytów w świetle zatok wątrobowych oraz cytoplazmy komórek Browicza-Kupffera (ryc. 7). W 2 przypadkach przewlekłego agresywnego zapalenia wątroby obserwowano ogniskowe podbarwianie się orceiną błon komórkowych hepatocytów (ryc. 9A). Spostrzeżenie to potwierdzono badaniem immunofluorescencyjnym (ryc. 9B i C) W obu przypadkach, sugerowanej na podstawie barwienia orceiną lokalizacji błoniastej $HB_sAg$, wykazano zmiany ultrastrukturalne mogące sugerować obecność $HB_sAg$ w obrębie nie poszerzonych przestrzeni międzykomórkowych (ryc. 10). W przestrzeni pomiędzy dwoma elektronowo gęstymi błonami komórkowymi znajdował się homogenny materiał i wyraźne twory tubularne, przypominające średnicą i morfologią tububularne formy $HB_sAg$.

W badaniu immunofluorescencyjnym skrawków parafinowych potwierdzono obecność $HB_sAg$ we wszystkich badanych przypadkach, a lokalizacja hepatocytów zawierających ten antygen była zgodna z rozmieszczeniem hepatocytów pozytywnych w barwieniu orceiną. Hepatocyty zawierające $HB_sAg$ wykazywały żółtozieloną fluorescencję w całej cytoplazmie lub rzadziej w jej fragmencie (ryc. 8A). Fluoryzujące hepatocyty były rozproszone pojedynczo albo tworzyły mniejsze lub większe skupienia. W 2 przypadkach obserwowano niewielką fluorescencję błon hepatocytów nie tylko od strony przestrzeni Dissego, lecz także przestrzeni międzykomórkowych. Nie udało się natomiast wykazać w żadnym z badanych przypadków obrazów tzw. drobnoziarnistej fluorescencji

$HB_sAg$. Porównanie obu zastosowanych metod immunofluorescencyjnych dla skrawków parafinowych z użyciem pronazy (ryc. 8A) i bez trawienia pronazą (ryc. 8B) przemawia za celowością jej stosowania w tych przypadkach. Wstępne trawienie skrawków eliminuje prawie całkowicie autofluorescencję tkanki i wzmaga intensywność specyficznej fluorescencji. Fluorescencję błon komórkowych hepatocytu obserwowano jedynie w skrawkach trawionych pronazą. Zastosowanie, zamiast surowicy anty-$HB_s$ znakowanej FITC, surowicy poliwalentnej znakowanej FITC przeciwko ludzkim γ-globulinom wykazało brak fluorescencji hepatocytów, które topograficznie odpowiadałyby hepatocytom z obecnością fluorescencji specyficznej dla $HB_sAg$. Podobne wyniki uzyskano w zastosowanym teście blokowania. Nie uzyskano dodatniego odczynu immunofluorescencyjnego w obu przypadkach kontrolnych po zastosowaniu oznakowanej surowicy anty-$HB_s$ oraz poliwalentnej surowicy przeciwko ludzkim γ-globulinom.

Na podstawie badania seryjnych skrawków, barwionych H+E i orceiną, wykazano, że zwykle więcej hepatocytów w biopunktacie barwi się orceiną niż posiada obraz typowy dla hepatocytów GG. Rzadziej obserwowano sytuację odwrotną, tj. obecność typowych hepatocytów GG w miejscach nie wybarwiających się orceiną. Nie zawsze w preparatach ultracienkich, krojonych z miejsc z obecnością hepatocytów GG, spostrzegano $HB_sAg$, a raczej tylko wyjątkowo była obserwowana zbieżność tych dwu faktów. W hepatocytach GG wybranych z preparatów półcienkich wykazano ultrastrukturalnie proliferację i poszerzenie kanałów SER, które zajmowały prawie całą cytoplazmę, powodując trudność odróżnienia hepatocytu zawierającego $HB_sAg$ od typowego hepatocytu GG w preparatach półcienkich.

Żadna z zastosowanych metod immunofluorescencyjnych nie wykryto $HB_cAg$, pomimo potwierdzenia w tych przypadkach jego obecności ultrastrukturalnie. Wprawdzie w skrawkach trawionych pronazą obserwowano w jednym przypadku bardzo słabą fluorescencję jąder hepatocytów po zastosowaniu przeciwciał anty-$HB_c$ oznakowanych FITC przy braku jądrowej fluorescencji z oznakowaną FITC surowicą poliwalentną przeciwko ludzkim γ-globulinom, lecz nie ma pewności, czy ten słaby odczyn nie jest artefaktem.

Zmiany w jądrach hepatocytów, obserwowane w mikroskopie świetlnym, takie jak: obecność hiperchromatycznych jąder (ryc. 11B) oraz jąder z obecnością nie wybarwionych lub słabo podbarwionych eozyną wakuoli w preparatach barwionych H+E, a także jąder ze zmniejszoną ilością heterochromatyny oraz tzw. „jąder opustoszonych" w eponowych preparatach półcienkich (ryc. 11A), są dość charakterystyczne dla obecności $HB_cAg$, lecz nie patognomoniczne. Stwierdzono bowiem liczne „pu-

ste" wakuole w jądrach hepatocytów w preparatach półcienkich, a w krojonych z tych miejsc skrawkach ultracienkich obserwowano tylko pojedyncze cząstki $HB_cAg$ w jądrach. Spostrzegano także brak zmian jądrowych w preparatach półcienkich i barwionych H+E oraz obecność czasem dużej ilości kolistych, 27 nm średnicy, cząstek $HB_cAg$ w jądrach hepatocytów w badaniu ultrastrukturalnym (ryc. 12). Potwierdzono obecność dużej ilości cząstek $HB_cAg$ jedynie w jądrach, które w preparatach półcienkich wykazywały obecność mniejszych i większych wakuoli, wybarwiających się podobnie jak cytoplazma hepatocytów GG (ryc. 11C i D).

## DYSKUSJA

Na podstawie badań ultrastrukturalnych i metod możliwych do zastosowania na skrawkach parafinowych: metody orceinowej według Shikata oraz bezpośredniej metody immunofluorescencyjnej oceniano obecność $HB_sAg$ i $HB_cAg$. Posługiwano się w tym celu również rutynowym barwieniem H+E.

Niektóre doniesienia wykluczają możliwość wykrycia $HB_cAg$ w oparciu o ocenę preparatu barwionego H+E (5, 11, 17, 19, 20), inne jednak sugerują istnienie takich możliwości (3, 4). Bianchi i Gudat (3) uważają, że zmienna barwliwość chromatyny jąder komórkowych oraz kwasochłonne podbarwianie się jądra w strefie przylegającej do jąderka mogą wiązać się z akumulacją $HB_cAg$, lecz nie uznają tych parametrów za cechę diagnostyczną. Wcześniej Huang i wsp. (cyt. za 5) udowodnili, na podstawie badań w mikroskopie świetlnym i elektronowym, że stwierdzane w barwieniu H+E kwasochłonne ziarniste wtręty, przemieszczające chromatynę w jądrze hepatocytu, występują w jądrach hepatocytów z dużą ilością $HB_cAg$. Obraz jąder komórkowych w preparatach barwionych H+E oraz w eponowych skrawkach półcienkich, według Biczyskowej i wsp. (4), sugeruje korelację między fazami replikacji $HB_cAg$ i wyglądem jąder hepatocytów w mikroskopie świetlnym. Mansurow i wsp. (cyt. za 14), uważają obecność wewnątrzjądrowych, o nieregularnym kształcie, wakuoli, intensywnie eozynofilnych i drobnoziarnistych lub przypominających cytoplazmę hepatocytów GG, za cechę diagnostyczną dla obecności $HB_cAg$ w tych jądrach.

Dane, uzyskane w oparciu o analizę badanego materiału, wskazują, że hiperchromazja jąder, wakuole wewnątrzjądrowe nie wybarwiające się, podbarwianie się eozyną karioplazmy, a także obecność tzw. „jąder opustoszonych" nie są cechami specyficznymi dla obecności $HB_cAg$, a wartość diagnostyczna tych parametrów przy wykrywaniu $HB_cAg$ powinna być poddana bardziej wnikliwej analizie. Dużą ilość $HB_cAg$ stwier-

dzaliśmy jedynie w jądrach hepatocytów, które w preparatach półcienkich wykazywały obecność różnej wielkości wakuoli, wybarwiających się podobnie jak cytoplazma hepatocytów GG. Nie uzyskano jednak potwierdzenia obecności $HB_cAg$ w tkance wątrobowej w oparciu o metody bezpośredniego odczynu fluorescencyjnego w skrawkach parafinowych, pomimo wielu danych o pozytywnych rezultatach uzyskiwanych tymi metodami (11, 17, 19). Brak pozytywnego odczynu immunofluorescencyjnego w jądrach hepatocytów ze znakowaną FITC poliwalentną surowicą przeciwko ludzkim γ-globulinom wyklucza istnienie kompleksów immunologicznych $HB_cAg$—IgG—komplement (12), których obecność umożliwiałaby wykrycie $HB_cAg$ metodą immunofluorescencyjną. Może zastosowanie metod immunoperoksydazowych łącznie z ostatnio preferowaną techniką peroksydaza—antyperoksydaza (PAP) rozwiąże ten problem (14, 15). Wydaje się celowe prowadzenie dalszych badań nad możliwością wykrywania $HB_cAg$ w wycinkach zatapianych w parafinie, gdyż może to wnieść wiele cennych informacji do rutynowej diagnostyki biopunktatów wątroby i pomóc w ocenie ciężkości schorzenia. Przedstawiona ocena obecności, ilości i rozmieszczenia $HB_cAg$ opiera się na wynikach badań ultrastrukturalnych. Za pomocą tej metody można uzyskać dokładne informacje o ilości i rozmieszczeniu $HB_cAg$, lecz nie zawsze metoda ta jest możliwa do zastosowania w badaniach rutynowych.

Podobnie jak w ocenie $HB_cAg$, najbardziej dokładne i precyzyjne informacje o obecności $HB_sAg$ uzyskano przy pomocy badania ultrastrukturalnego biopunktatów wątroby. Należy także podkreślić wartość barwienia orceiną. Wyniki uzyskiwane tą metodą są zgodnie z otrzymywanymi metodą immunofluorescencyjną na skrawkach parafinowych. Zatem wartość obu metod jest zbliżona, jednak metoda orceinowa — łatwiejsza do wykonania. Barwienie orceiną, według Shikata, można uznać za metodę z wyboru dla oceny $HB_sAg$ w rutynowo badanych biopunktatach wątroby, a istniejące doniesienia o niektórych fałszywie pozytywnych odczynach orceinowych (10, 16) nie umniejszają wartości tej metody, gdyż te fałszywie pozytywne reakcje są zazwyczaj łatwe do odróżnienia od wybarwionych typowo złogów $HB_sAg$. Jednak tzw. „minimalny" lub wątpliwie dodatni odczyn orceinowy wymaga zawsze korelacji z danymi klinicznymi i serologicznymi (16), a czasem wykonania kontrolnych biopsji wątroby. Z pewnością dodatni odczyn orceinowy wiąże się z dużym nagromadzeniem $HB_sAg$ w cytoplazmie hepatocytu, a niewielkie ilości antygenu nie są tą metodą wykrywane. Należy podkreślić możliwość wykrycia barwieniem orceiną $HB_sAg$ w hepatocytach ulegających martwicy lub we fragmentach obumarłych hepatocytów. W badanym materiale obserwowano to w 1 przypadku, a badanie ultrastrukturalne potwierdziło tę lokalizację $HB_sAg$, w 2 przypadkach wykazano

nieznaczne podbarwianie się orceiną błon komórkowych hepatocytów od strony zatok, a także przestrzeni międzykomórkowych.

Nie spotkaliśmy w dostępnym piśmiennictwie ani opisów, ani zdjęć świadczących o podobnych wynikach barwienia orceiną. Wprawdzie Nayak i Sachdewa (9) wspominają o możliwości lokalizacji orceinowo pozytywnych struktur fibrylarnych, odpowiadających $HB_sAg$ wokół brzegów zatokowych hepatocytów, to jednak nie wspominają o podobnych obrazach lokalizacji $HB_sAg$ od strony przestrzeni międzykomórkowej. Sakurai i Miyaji (13) uważają zaś, że podbarwianie się orceiną błony komórkowej bieguna naczyniowego hepatocytu nie jest związane z obecnością $HB_sAg$. Powszechnie akceptowanym poglądem jest brak możliwości wykazania lokalizacji błoniastej $HB_sAg$ w oparciu o barwienie orceiną. Prawdopodobnie utrwalanie w formalinie utrudnia wykrycie $HB_sAg$ w błonie komórkowej hepatocytu (5). Większość autorów ocenia błoniastą lokalizację $HB_sAg$ jedynie na podstawie wyników badań immunofluorescencyjnych i immunoperoksydazowych wykonywanych na skrawkach mrożeniowych. Lokalizacja $HB_sAg$ w błonie komórkowej hepatocytu została potwierdzona badaniem ultrastrukturalnym przez Gudata i Bianchiego (cyt. za 15). Yamada i wsp. (20) obserwowali zaś ultrastrukturalnie kompleksy $HB_sAg$ z surowicą anty-$HB_s$ wyznakowane peroksydazą wzdłuż brzegów zatokowych hepatocytów i w przestrzeniach międzykomórkowych. Krawczyński opowiada się zdecydowanie za brakiem ultrastrukturalnego odpowiednika lokalizacji $HB_sAg$ w błonie komórkowej hepatocytu na podstawie badań doświadczalnych infekcji HBV u szympansów (cyt. za 14). Uzyskane wyniki wymagają potwierdzenia przez dodatkową ocenę obrazów immunofluorescencyjnych w skrawkach mrożonych i parafinowych w korelacji z barwieniem orceinowym.

Wartość metod immunofluorescencyjnych wykonywanych na skrawkach parafinowych obniża autofluorescencja, której w znacznym stopniu zapobiega trawienie skrawków pronazą. Wydaje się jednak słuszny wniosek, jaki wysunęli Nayak i Sachdewa (9), że metoda barwienia orceiną daje pewniejsze rezultaty w ocenie $HB_sAg$ niż metody immunofluorescencyjne stosowane na skrawkach parafinowych. Świadczyć o tym mogą także wyniki Bardadina i Kobuszewskiej-Farynowej (1), którzy metodą orceinową i immunofluorescencyjną w skrawkach mrożeniowych uzyskali potwierdzenie obecności $HB_sAg$ w przypadkach raka pierwotnego wątroby. Natomiast zastosowanie w tych przypadkach metod immunofluorescencyjnych na skrawkach parafinowych nie dało pozytywnych rezultatów. Wyniki naszych badań przemawiają za możliwością wykrycia $HB_sAg$ bezpośrednimi metodami immunofluorescencyjnymi także w preparatach parafinowych, niezależnie od zastosowa-

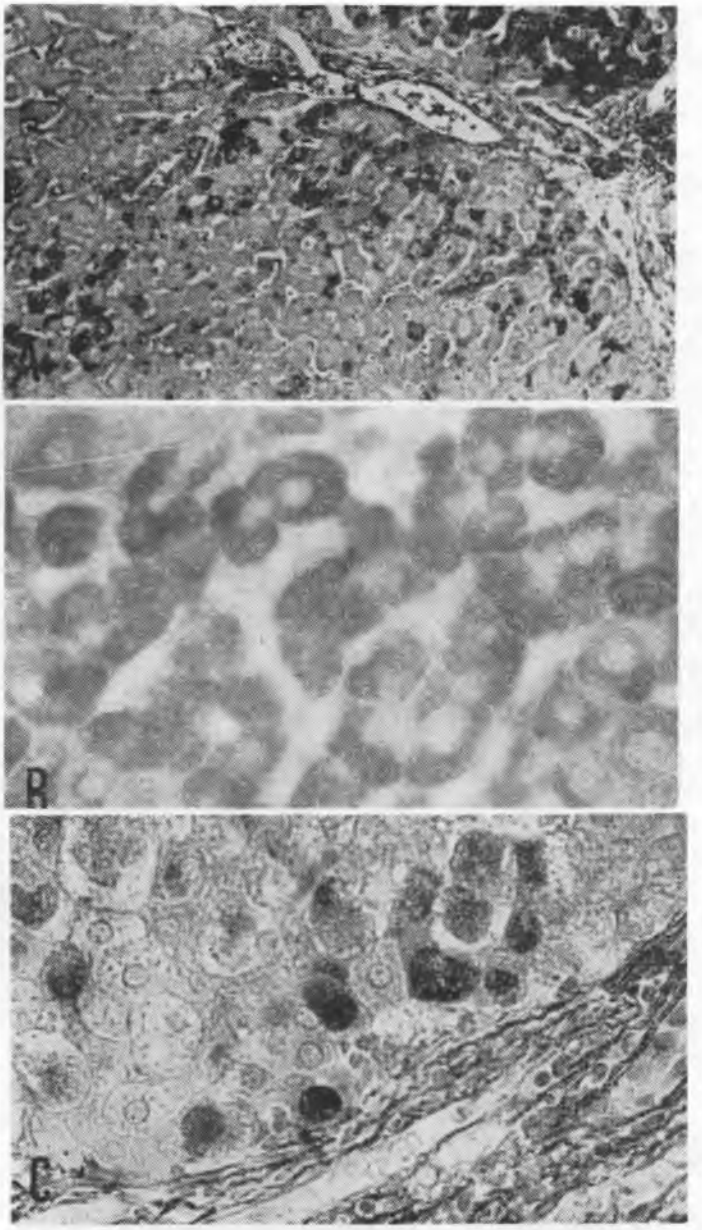


Ryc. 1

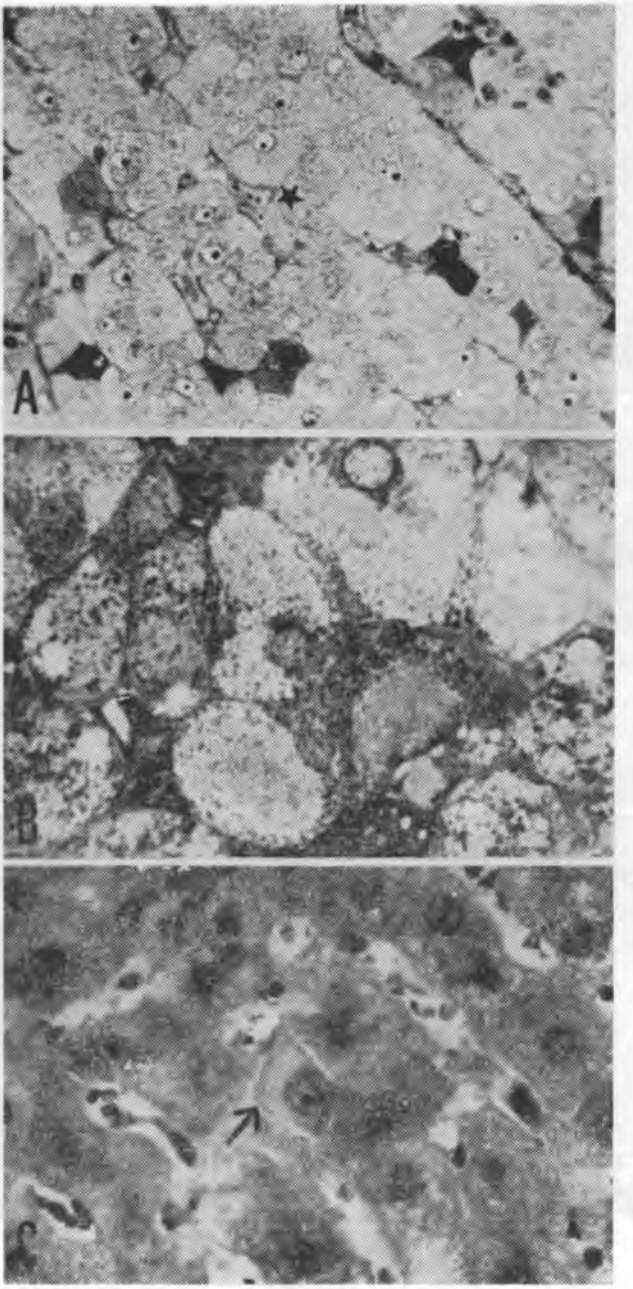


Ryc. 2

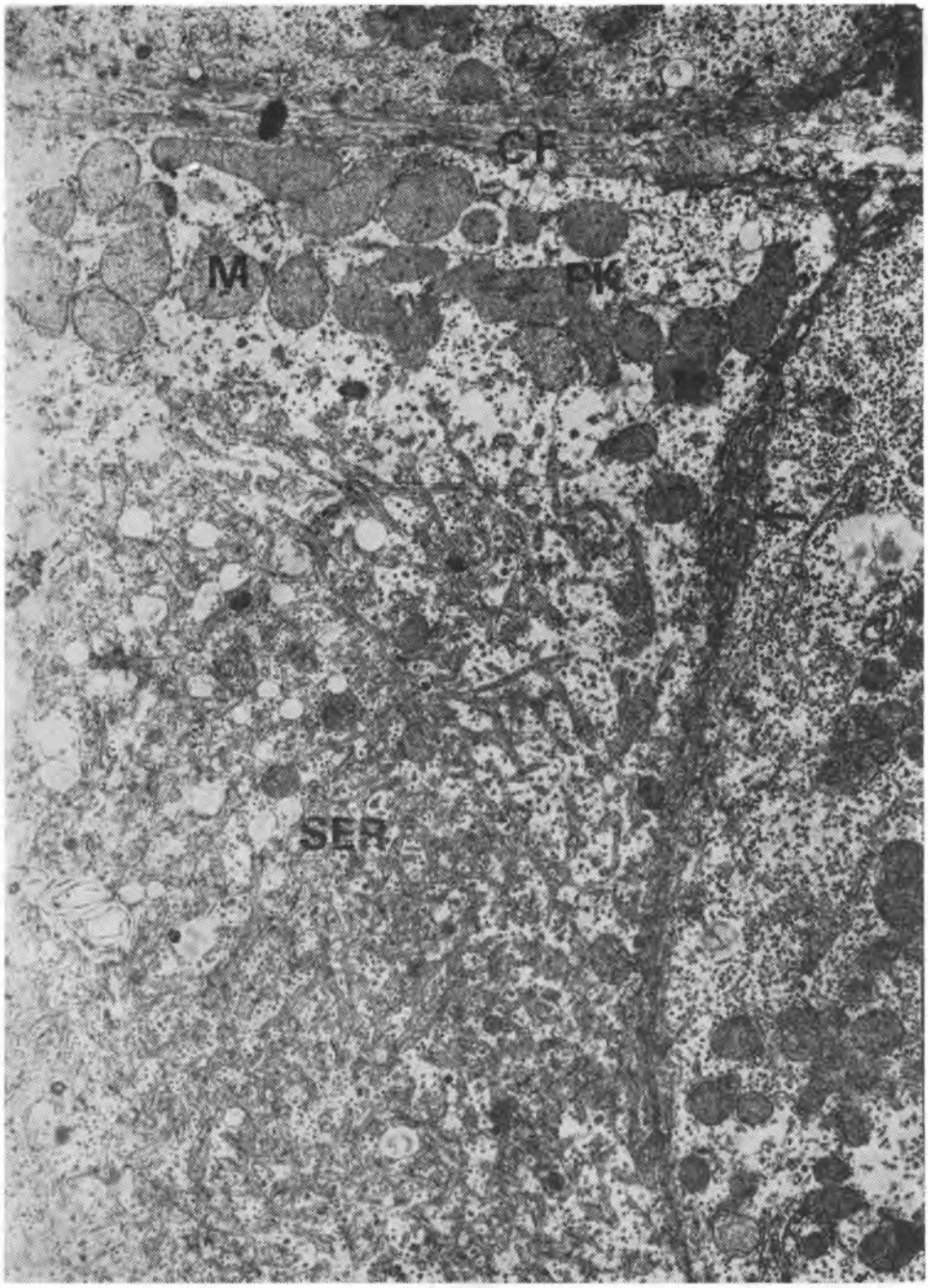


Ryc. 3

D. Chibowski, Z. Siezieniewska, L. Banach, B. Niedziółka

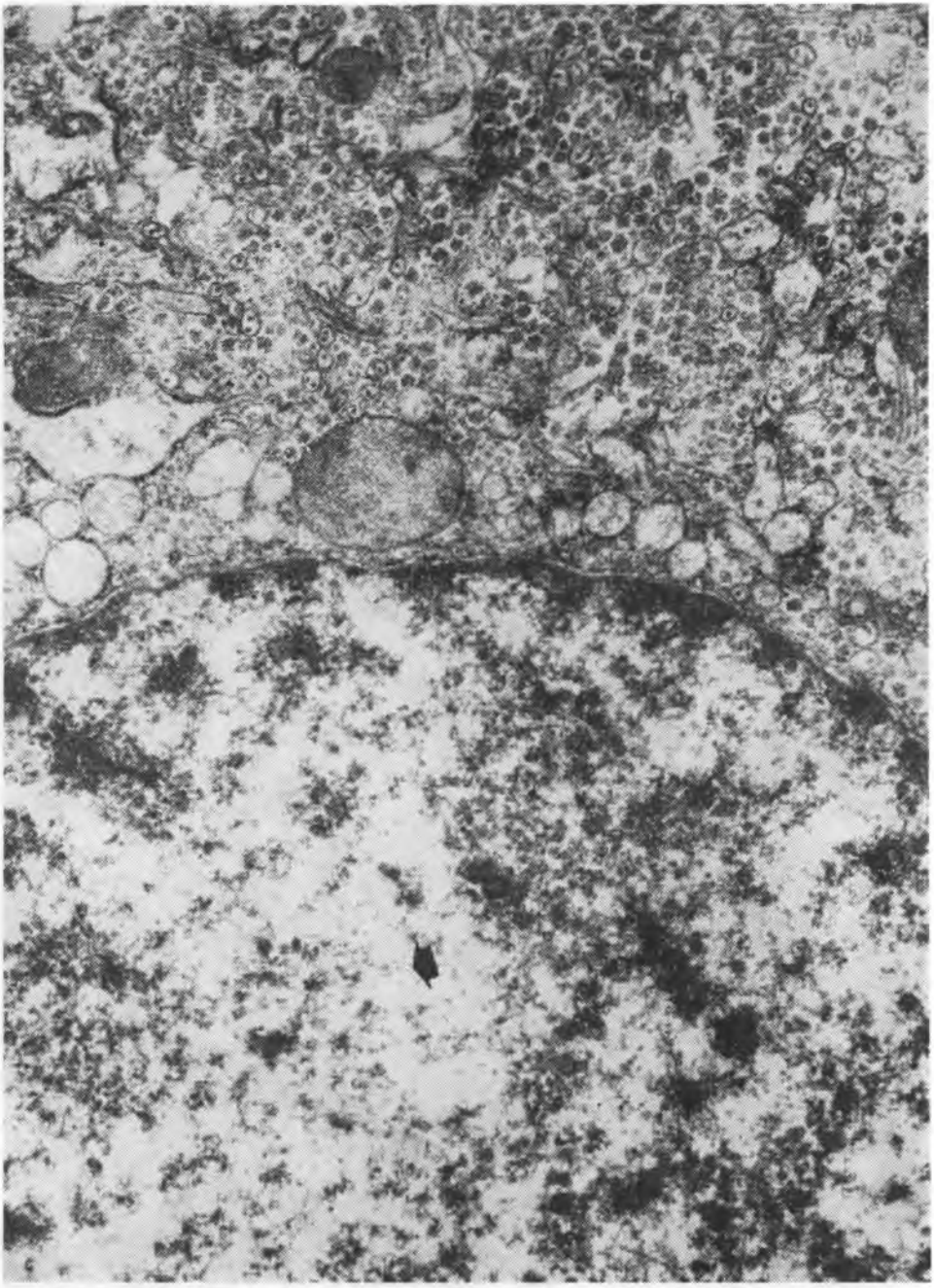

Ryc. 4

D. Chibowski, Z. Siezieniewska, L. Banach, B. Niedziółka

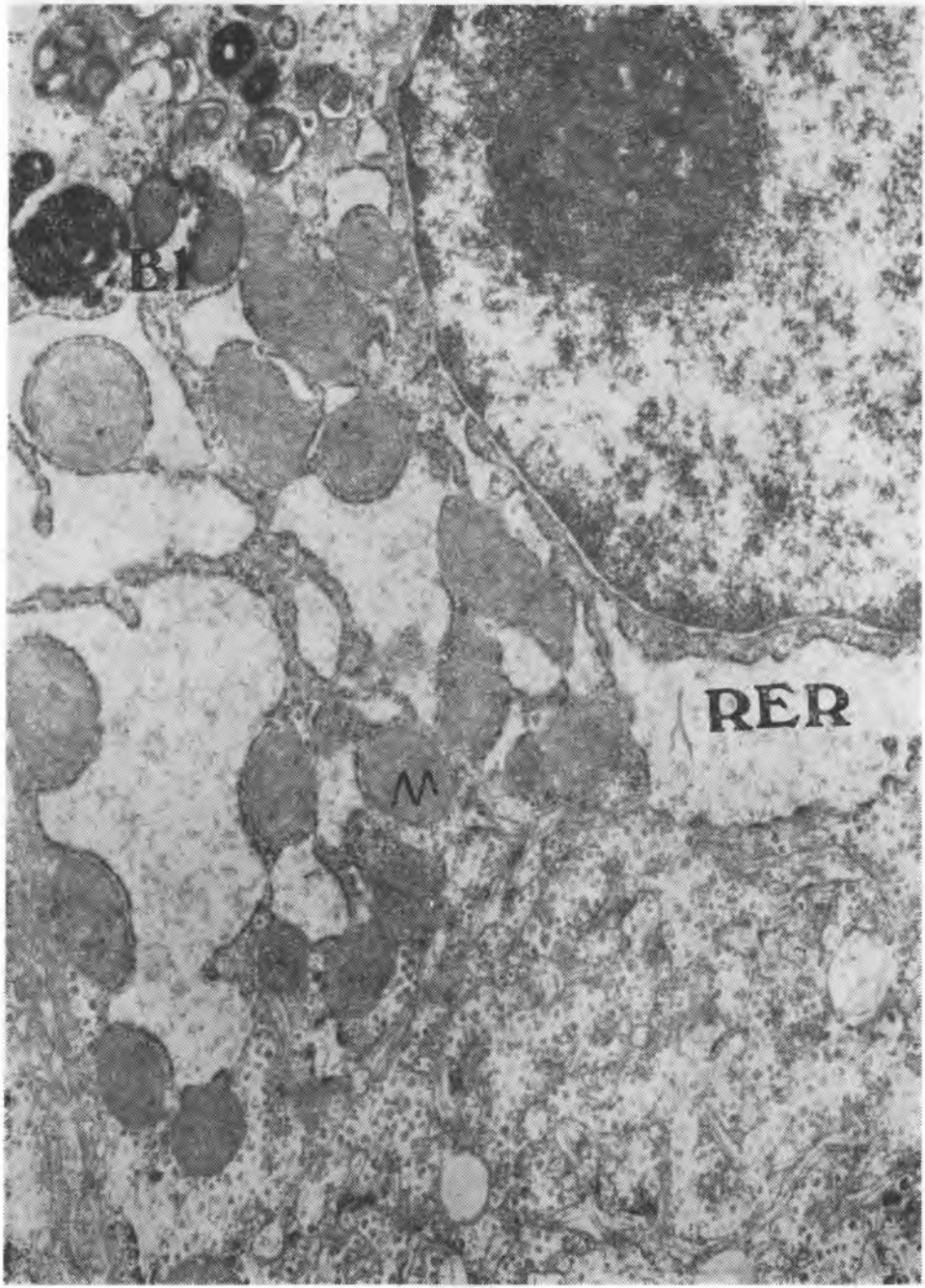


Ryc. 5

D. Chibowski, Z. Siezieniewska, L. Banach, B. Niedziółka

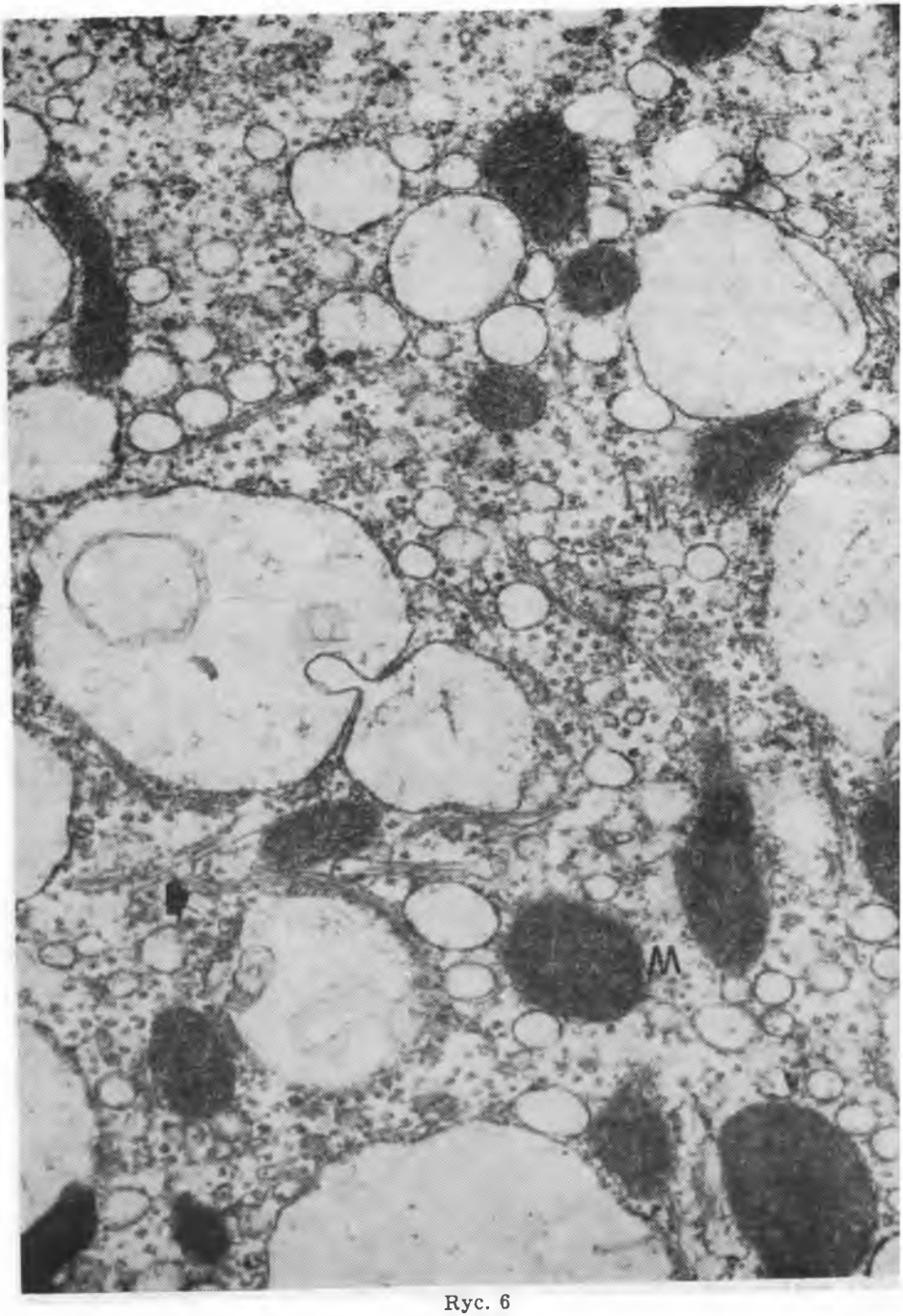


Ryc. 6

D. Chibowski, Z. Siezieniewska, L. Banach, B. Niedziółka

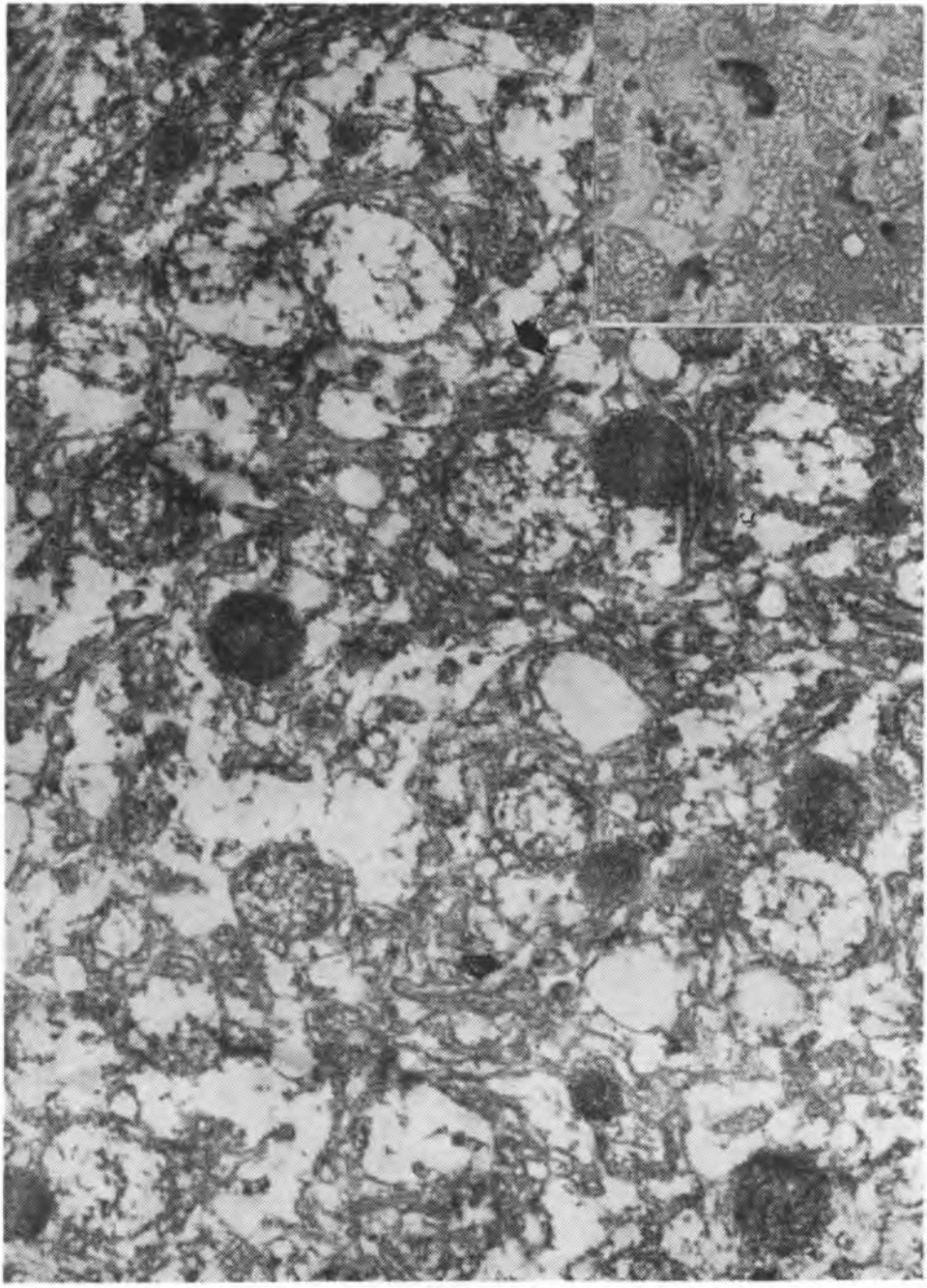

Ryc. 7

D. Chibowski, Z. Siezieniewska, L. Banach, B. Niedziółka

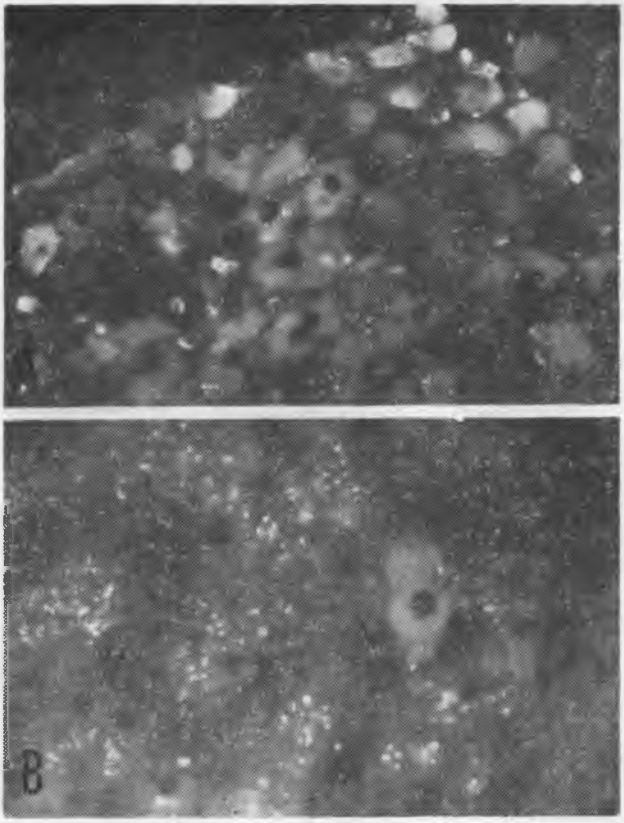


Ryc. 8

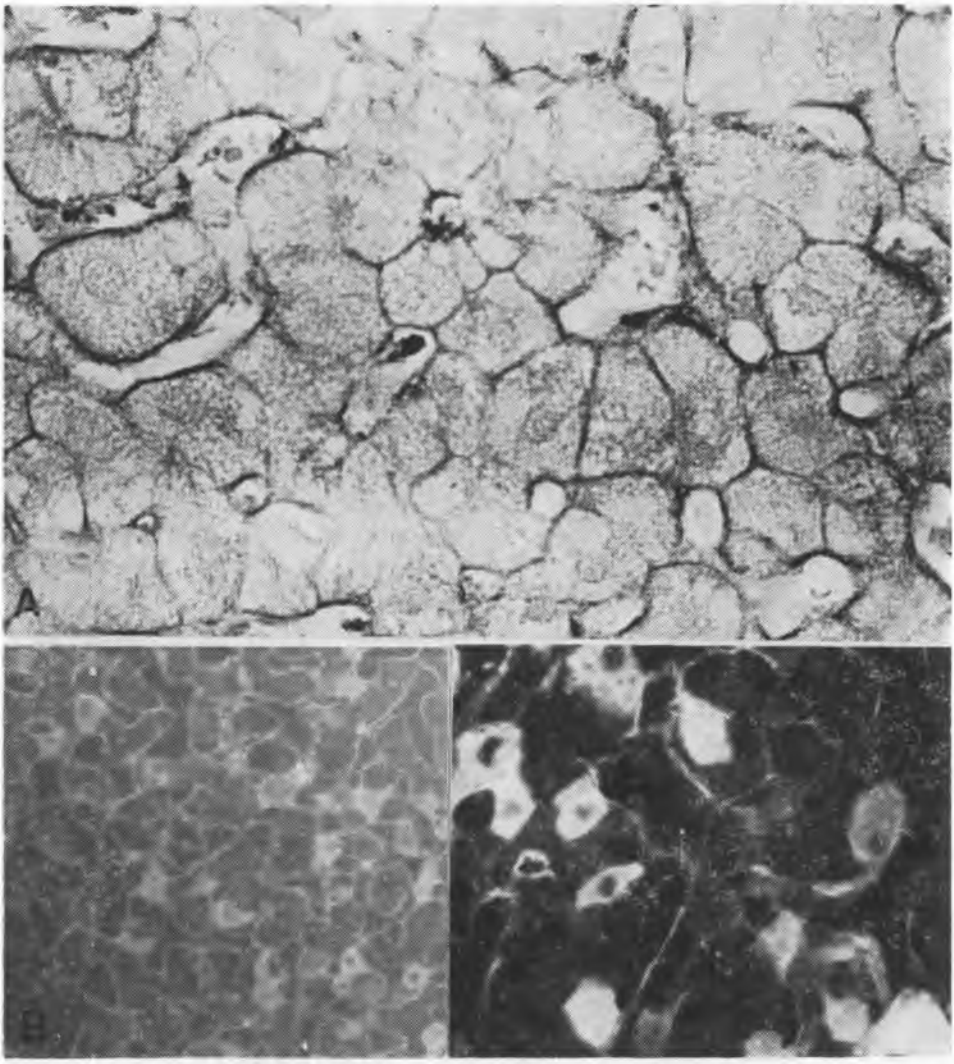


Ryc. 9

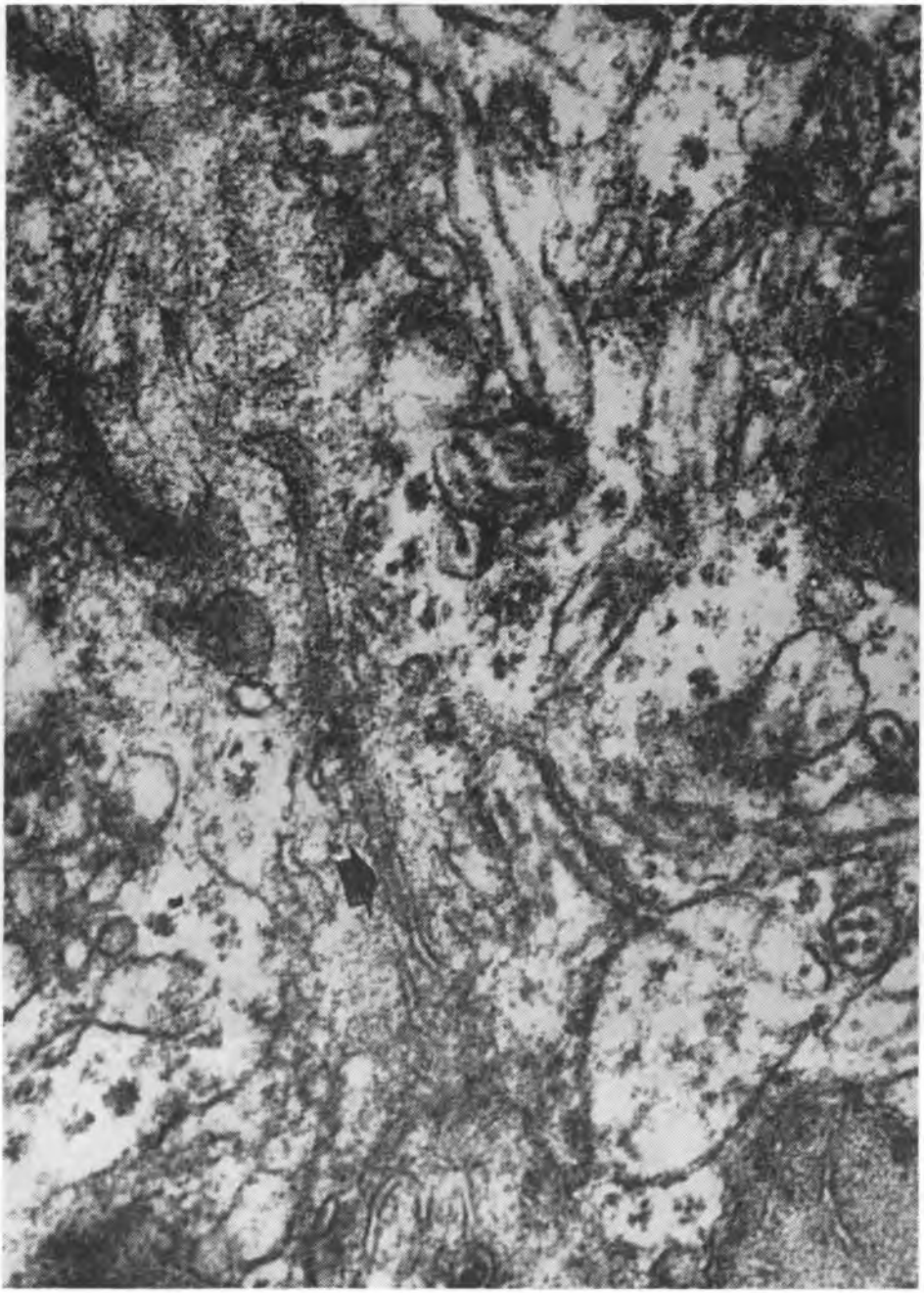

Ryc. 10

D. Chibowski, Z. Siezieniewska, L. Banach, B. Niedziółka

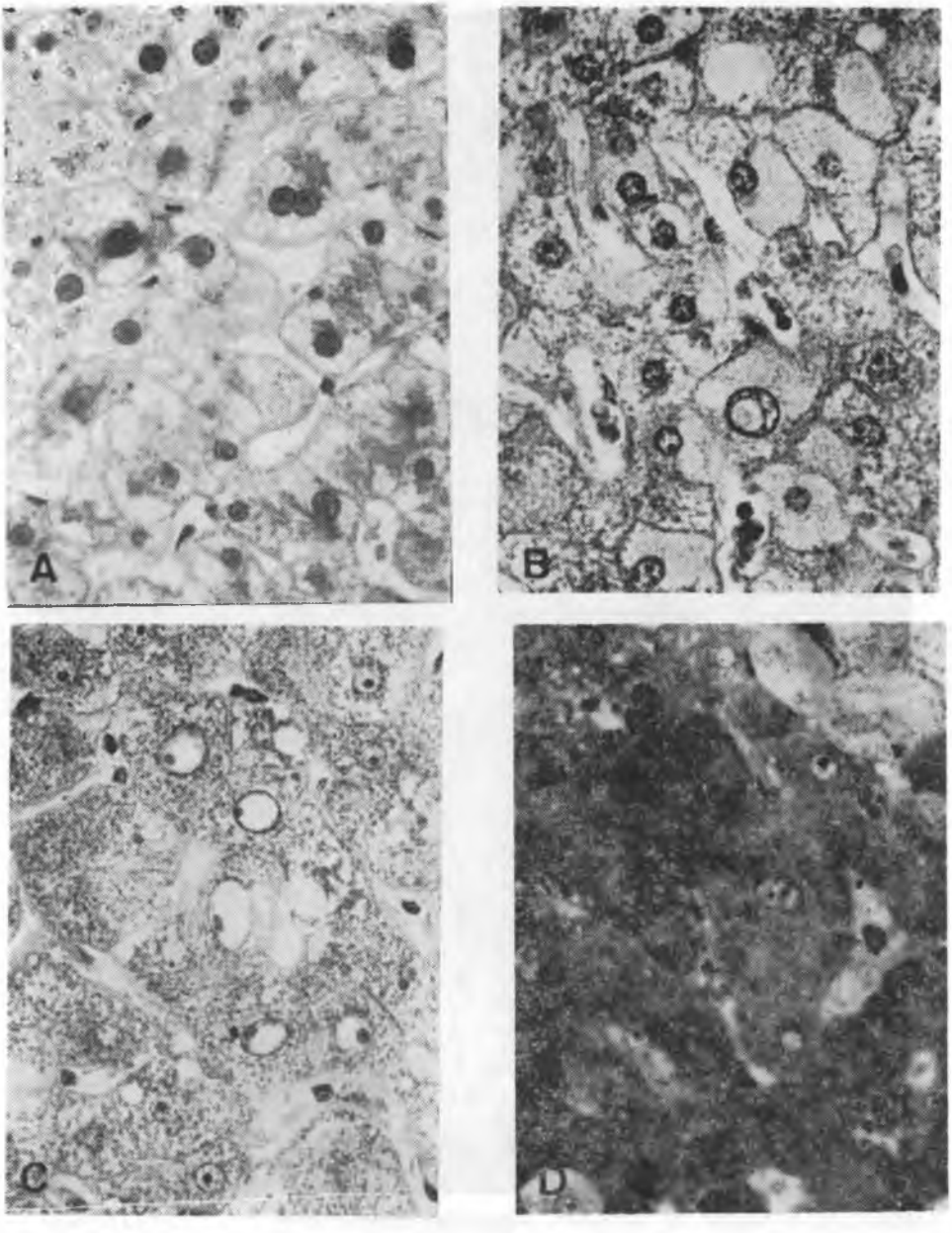


Ryc. 11

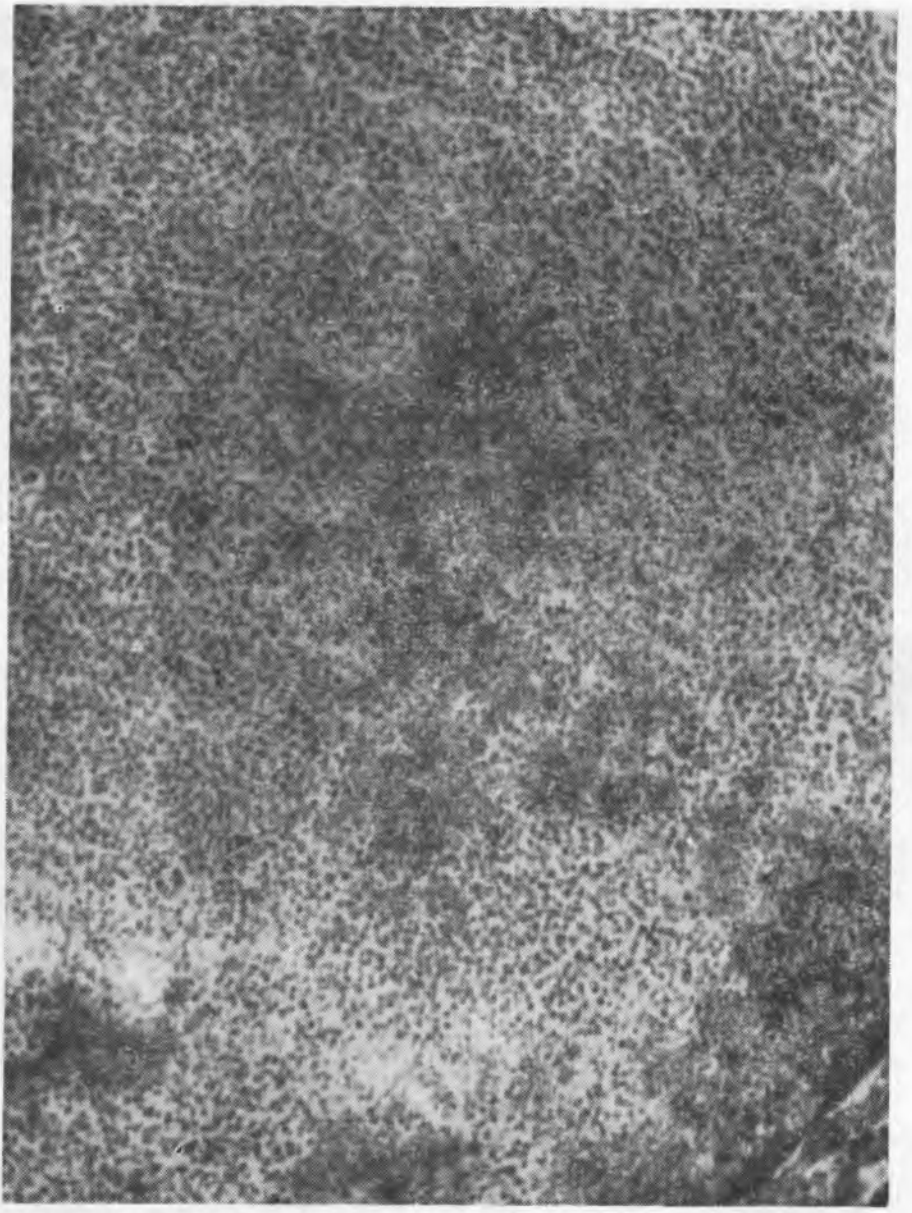

Ryc. 12

nia pronazy. Brak dodatniego odczynu immunofluorescencyjnego ze znakowanymi FITC przeciwciałami anty-$HB_s$ w obu przypadkach kontrolnych nie zawierających $HB_sAg$ przemawia za tym, że uzyskane odczyny immunofluorescencyjne były specyficzne dla $HB_sAg$.

Ocena obecności $HB_sAg$ na podstawie barwliwości GG cytoplazmy hepatocytów jest przedmiotem wielu sprzecznych doniesień. Większość autorów uważa, że taki obraz cytoplazmy hepatocytu jest jedynie wykładnikiem proliferacji SER, w której kanałach może się znajdować, lecz nie zawsze jest obecny, $HB_sAg$ (7, 9, 19, 20). Przemawia za tym fakt, że hepatocyty GG są spostrzegane rzadziej, niż wskazuje na to wykrywanie $HB_sAg$ innymi metodami. Innym skrajnym poglądem jest uznawanie obrazu GG jako bezwzględnie charakterystycznego dla obecności $HB_sAg$ w cytoplazmie hepatocytu (5). Zwraca się uwagę, że istnieją duże trudności w wyborze „prawdziwego" hepatocytu GG. Na podstawie porównania barwliwości GG w barwieniu H+E z barwieniem orceiną, a także konfrontacji badania ultrastrukturalnego hepatocytów zidentyfikowanych jako hepatocyty GG w preparatach półcienkich, stwierdzono, że hepatocyt oceniany jako GG nie zawsze zawiera $HB_sAg$, choć czasem obfituje w ten antygen. Natomiast $HB_sAg$ bywa dość często obecny, nawet w dużych ilościach, w hepatocytach nie wykazujących obrazu GG. Istnienie tej ostatniej możliwości podkreśla także Nayak i Sachdewa (9). Jak widać z tego, ocena obecności hepatocytów GG stanowi ważny, choć nie zawsze specyficzny, wskaźnik, świadczący o obecności $HB_sAg$ w hepatocycie.

## PIŚMIENNICTWO


1. Bardadin K., Kobuszewska-Faryna M.: $HB_sAg$ położytielnyj giepatocelularnyj rak (patomorfołogiczeskije issledowanija). Archiw Patoł. **41**, 45, 1979.
2. Bartok I. i wsp.: Demonstration of Hepatitis B Surface Antigen by Orcein Staining in Paraffin Sections of Cirrhotic Liver. Virch. Arch. A**369**, 238, 1976.
3. Bianchi L., Gudat F.: "Sanded" Nuclei in Hepatitis B. Eosinophilic Inclusion in Liver All Nuclei Due to Excess in Hepatitis B Core Formation. Lab. Invest. **35**, 1, 1976.
4. Biczysko W. i wsp.: Badania porównawcze świetlno- i elektronomikroskopowe hepatocytów replikujących wirusy hepatitis B. Pat. Pol. **30**, 11, 1979.
5. Camilleri J. i wsp.: Immunochemical Patterns of Hepatitis B Surface Antigen ($HB_sAg$) in Patients with Hepatitis, Renal Homografts Recipients and Normal Carriers. Virch. Arch. A**376**, 329, 1977.
6. Chibowski D. i wsp.: Ocena występowania i rozmieszczenia antygenu powierzchni hepatitis B ($HB_sAg$), wykrywanego metodą Shikata w materiale bioptycznym wątroby ZAP AM w Lublinie w latach 1975—1978. Pat. Pol. **31**, 357, 1980.

7. Mironow T., Saliew F.: Morfołogiczeskije osobiennosti „ground glass" giepatocytow pri chroniczeskom giepatitie i cirrozie pieczeni. Archiw Patoł. **3**, 50, 1978.
8. Murphy R. i wsp.: Immunofluorescent Localisation of Hepatitis B in Chimpanzee Tissues. Intervirology **6** (4—5), 297, 1975—1976.
9. Nayak N., Sachdeva R.: Localisation of Hepatitis B Surface Antigen in Conventional Paraffin Section of the Liver. Comparison of Immunofluorescence, Immunoperoxidase and Orcein Staining Methods with Regard to Their Specificity and Reliability as Antigen Marker. Amer. J. Path. **81**, 479, 1975
10. Nicola D. i wsp.: Detection of Hepatitis B Surface Antigen by Means of Orcein Staining of Liver. Amer. J. Clin. Path. **7**, 20, 1977.
11. Ray M., Desmet V.: Immunofluorescent Detection of Hepatitis B Antigen in Paraffin Embedded Liver Tissue. J. Immunol. Meth. **6**, 283, 1975.
12. Rizetto M. i wsp.: Complement Fixing Hepatitis B Core Antigen Immune Complexes in the Liver of Patients with $HB_sAntigen$ Positive Chronic Disease. Gut **17**, 837, 1976.
13. Sakurai M., Miyaji T.: Orcein Staining of Hepatitis B Surface Antigen in Paraffin Sections of Liver on Autopsy Cases. Acta Hepatogastroenterol. **24**, 334, 1977.
14. Siezieniewska Z.: Badania ultrastrukturalne biopunktatów wątroby z dodatnim histochemicznym odczynem na $HB_sAg$. Rozprawa doktorska. AM, Lublin 1980.
15. Siezieniewska Z., Chibowski D.: Badania ultrastrukturalne biopunktatów wątroby pobranych od pacjentów z różnymi postaciami przewlekłego zakażenia wirusem hepatitis B (HBV). Pat. Pol. **34**, 1, 1983.
16. Sipponen P. i wsp.: Histological Characteristics of Chronic Hepatides and Primary Biliary Cirrhosis with Special Reference to Orcein Positive Hepatocellular Acumulations. Ann. Clin. Res. **8**, 200, 1976.
17. Sumihtram S.: Methods for Detection of Hepatitis B Surface Antigen in Paraffin Sections of Liver: a Guideline for Their Use. J. Clin. Path. **30**, 460, 1977.
18. Sun S. i wsp.: Serial Liver Biopsy Observations in Hepatitis B Antigen Carriers by Light and Electron Microscopy. Amer. J. Dig. Dis. **21**, 366, 1976.
19. Yamada G. i wsp.: Hepatitis B. Cytologic Localisation of Virus Antigens and the Role of the Immune Response. Human Path. **9**, 93, 1978.
20. Yamada G., Nakane P.: Hepatitis B Core and Surface Antigens in Liver Tissues. Light and Electron Microscopic Localisation by Peroxidase-labelled Antibody Method. Lab. Invest. **36**, 649, 1977.

Otrzymano 15 III 1984.

## OPIS RYCIN

Ryc. 1. A i B — Wybarwiające się orceiną hepatocyty tworzą duże skupienia. Charakterystyczna różna intensywność wybarwiania się złogów. C — W niektórych hepatocytach złogi $HB_sAg$ wykazują typową strukturę ziarnistą. Widoczna jest ona wyraźniej w złogach wybarwionych z mniejszą intensywnością. Barwienie orceiną wg Shikata. Pow. A — 250×, B — 700×, C — 600×.

Ryc. 2. A — Cytoplazma hepatocytu posiada barwliwość GG (gwiazdka). Obecne także dość liczne hepatocyty ,kwasochłonne". B — Skupisko kilku hepatocytów GG z wyraźnym przemieszczeniem jądra i organelli cytoplazmy na obrzeża komórki. Eponowe preparaty półcienkie. Barwienie błękitem metylenowym i Azurem II. C — Tylko część cytoplazmy hepatocytu wykazuje barwliwość GG (strzałka). Barwienie H+E. Pow. A — 450×, B — 700×, C — 500×.

Ryc. 3. Typowy obraz ultrastrukturalny hepatocytu GG zawierającego $HB_sAg$ w świetle licznych kanałów SER. Mitochondria przesunięte na obwód komórki. Nieliczne mitochondria (M) zawierają w macierzy ciałka parakrystaliczne (PK). Poszerzone przestrzenie międzykomórkowe wykazują odcinkowe zwielokrotnienia błon komórkowych (strzałka) i włókienka kolagenowe (CF). Pow. 9000×.

Ryc. 4. Równoczesne występowanie licznych cząstek $HB_sAg$ i nielicznych cząstek $HB_cAg$ (strzałka) w tym samym hepatocycie. Pow. 30 000×.

Ryc. 5. Większa część cytoplazmy hepatocytu wykazuje obraz GG przedstawiony na ryc. 3. Strefę przyjądrową zajmują znacznie poszerzone kanały RER, wypełnione kłaczkowatym materiałem białkowym. W tej części hepatocytu znajdują się również złogi bilirubiny (Bl) i mitochondria (M) o prawidłowym wyglądzie. Pow. 18 000×.

Ryc. 6. W hepatocycie o cechach zwyrodnienia „balonowatego" obecne nieliczne tubularne cząstki $HB_sAg$ w kanałach SER (strzałka). Kanały SER, zawierające ten antygen, nie są poszerzone. Mitochondria (M), o zagęszczonej macierzy, wykazują prawidłowy obraz grzebieni i błon. Pow. 30 000×.

Ryc. 7. Hepatocyt w stanie martwicy. Wśród resztek kanałów SER widoczne poprzeczne i podłużne przekroje $HB_sAg$ (strzałki). Pow. 18 000×. Wstawka: dodatni odczyn orceinowy w resztkach obumarłych hepatocytów i cytoplazmie komórek Browicza-Kupffera. Barwienie orceiną według Shikata. Pow. 500×.

Ryc. 8. A — Dodatni immunofluorescencyjny odczyn na $HB_sAg$ w licznych hepatocytach. Skrawki parafinowe trawione pronazą. Barwienie anty-$HB_s$-FITC. B — Dodatni immunofluorescencyjny odczyn na $HB_sAg$ w pojedynczym hepatocycie. Widoczna także autofluorescencja ziaren lipofuscyny. Skrawki parafinowe nie trawione pronazą. Barwienie anty-$HB_s$-FITC. Pow. A i B — 500×.

Ryc. 9. A — Dodatni odczyn orceinowy w błonach komórkowych hepatocytów od strony zatoki wątrobowej i przestrzeni międzykomórkowej. Barwienie orceiną według Shikata. B i C — Dodatni immunofluorescencyjny odczyn na $HB_sAg$ w cytoplazmie i błonach komórkowych hepatocytów. Skrawki parafinowe trawione pronazą. Pow. A — 600×, B — 450×, C — 600×.

Ryc. 10. Podłużna cząstka o średnicy ok. 22 mm, mogąca odpowiadać postaci tubularnej $HB_sAg$, znajduje się w przestrzeni międzykomórkowej (strzałka). Cytoplazma jednego z hepatocytów zawiera liczne cząstki $HB_sAg$. Pow. 51 000×.

Ryc. 11. A — Jądra kilku hepatocytów powiększone, hiperchromatyczne. Obecny także hepatocyt dwujądrowy. Barwienie H+E. B — Cytoplazma kilku hepatocytów wykazuje obraz GG. Jądro jednego z hepatocytów zawiera wakuolę barwiącą się identycznie jak cytoplazma tego hepatocytu (wakuola jądrowa o barwliwości GG). Barwienie H+E. C — W kilku hepatocytach jasna, nie wybarwiona wakuola obejmuje prawie całą karioplazmę. Chromatyna i jąderko są zepchnięte ku otoczce jądra (tzw. „jądra opustoszone"). Eponowy skrawek półcienki. Barwienie błękitem metylenowym i Azurem II. D — W jądrze jednego hepatocytu obecna mała wakuola barwiąca się jak cytoplazma hepatocytu GG (gwiazdka). Cytoplazma tego hepatocytu nie posiada obrazu GG. Eponowy skrawek półcienki. Barwienie błękitem metylenowym i Azurem II. Pow. A, B, C i D — 500×.

Ryc. 12. Liczne, całkowicie wybarwiające się, cząstki $HB_cAg$ zajmują prawie całe jądro hepatocytu. Chromatyna jądra tworzy małe skupienia lub zagęszcza się wokół otoczki jądrowej. Pow. 30 000×.


## РЕЗЮМЕ

Произведена оценка присутствия $HB_sAg$ и $HB_cAg$ в 25 биопунктах печени на основании окраски: гематоксилин — эозин, методом Shikata, прямого иммунофлюоресценцийного метода в парафиновых срезах, а также в полутонких срезах при помощи светового микроскопа и ультраструктурального исследования. Присутствия $HB_cAg$, при помощи примененного иммуинофлюоресценцийного метода в парафиновых срезах, не обнаружено; хотя ультраструктуральным исследованием в этих биопунктах $HB_cAg$ было выявлено. В полутонких и парафиновых срезах, окрашенных гематоксилин—эозин, не обнаружено также патогномотических изменений в ядрах гепатоцитов, характерных для присутствия $HB_cAg$. Окраска орцеином показала, что не все гепатоциты GG окрашиваются орцеином, и не все окрашенные орцеином гепатоциты имеют свойство GG в окраске гематоксилин—эозин. Свойство окраски GG цитоплазмы указывает лишь на размножение SER в каналах, но не всегда при этом присутствует $HB_sAg$, о чем свидетельствуют результаты наших ультраструктурных исследований. Метод окраски орцеином дает более достоверные результаты в оценке присутствия $HB_sAg$, чем иммунсфлюоресценционный метод примененный на парафиновых срезах. Хотя наиболее точную оценку присутствия $HB_sAg$ получаем на основании ультраструктурального исследования, можно, однако, окраску орцеином считать за достаточную для опытной оценки $HB_sAg$ в биопунктах печени.



## SUMMARY

The presence of antigens $HB_sAg$ and $HB_cAg$ was estimated by means of: H+E staining, Shikata's method, direct immunofluorescence method on paraffin-embedded specimens, estimation of semithin specimens in light microscope, and ultrastructural studies. No evidence was found of the presence of $HB_cAg$ in paraffin-embedded specimens using immunofluorescence methods in spite of the ultrastructural presence of $HB_cAg$ in these cases. Moreover, there were no pathognomic features of $HB_cAg$ within hepatocyte nuclei staining H+E and in the semithin epon-embedded specimens. The orcein staining proved that not every GG hepatocyte showed orcein-positive reaction and that not every orcein-positive hepatocyte showed GG picture in the H+E staining. The GG picture of hepatocytes indicates only proliferation of SER, where $HB_sAg$ may be present within its canals but not in every case, which was observed in electron microscope. The orcein staining method gives more certain results in $HB_sAg$ estimation than in the immunofluorescence methods of paraffin-embedded specimens. However, the most precise estimation of the presence of $HB_sAg$ is possible on the basis of ultrastructural studies but the orcein staining may be quite a sufficient method for routine estimation of $HB_sAg$ in liver biopsy specimens.

## EXPLANATION TO FIGURES

Fig. 1. A and B — The orcein positive hepatocytes forming big concentrations. The characteristic feature is a different stain intensity of deposits. C — The typical granular structure of the $HB_sAg$ deposits within some hepatocytes. The granular structure is more marked within deposits stained with minor intensity. Orcein stain of Shikata. Magn. A — 250×, B — 700×, C — 600×.

Fig. 2. A — The cytoplasm of some hepatocytes displays GG picture (asterisk). Numerous "eosinophilic" hepatocytes are also present. B — Semithin epon embedded specimen. Methyl blue and Azur II stain. B — The concentration of GG hepatocytes with marked dislocation of nucleus and other organelles to the margin of the cell. Semithin epon embedded specimen. Methyl blue and Azur II stain. C — GG picture displays only part of cytoplasm of a hepatocytes. H+E stain. Magn. A — 450×, B — 700×, C — 500×.

Fig. 3. The typical ultrastructural picture of GG hepatocyte containing $HB_sAg$ within canals of SER. The mitochondria are dislocated to the margin of the cell Some mitochondria (M) display paracrystal bodies (PK) within matrix. Dilated intercellular spaces show segmental manifolds of the cell basement membranes (arrow) and collagen fibres (CF). Magn. 9000×.

Fig. 4. Simultaneous presence of many $HB_sAg$ particles within cytoplasm and not many $HB_sAg$ particles (arrow) within nucleus of the same hepatocyte. Magn. 30,000×.

Fig. 5. The GG picture displays the bigger part of the hepatocyte cytoplasm showed in Fig. 3. Dilated canals of RER filled with protein fluffy material are present in the perinucleous zone. There are also bilirubin deposits (Bl) and normal mitochondria (M) in this part of hepatocyte cytoplasm. Magn. 18,000×.

Fig. 6. The "baloon" degeneration of the hepatocyte and not many tubular $HB_sAg$ particles are present within canals of SER (arrow). These canals are not dilated. Mitochondria (M) with condensed matrix have normal crista and membranes. Magn. 30,000×.

Fig. 7. Necrosis of the hepatocyte. Within residue of the SER there are cross and longitudinal section of $HB_sAg$ particles (arrow). Magn. 18,000×. Insert: the orcein positive reaction of residue necrotic hepatocytes and cytoplasm of Browich--Kupffer cell. Shikata orcein stain. Magn. 500×.

Fig. 8. A — Immunofluorescence positive reaction of $HB_sAg$ within many hepatocytes. Paraffin embedded section digested with pronase. Anti-$HB_s$-FITC stain. B — Immunofluorescence positive reaction of $HB_sAg$ in one hepatocyte. Autofluorescence of lipofuscin granules is also visible. Paraffin embedded section not digested with pronase. Anti-$HB_s$-FITC stain. Magn. A and B — 500×.

Fig. 9. A — The orcein positive reaction of the cell membranes of hepatocytes adjacent to the sinusoid and intercellular space. Orcein stain of Shikata. B and C — Immunofluorescence positive reaction of $HB_sAg$ within the cell membranes of the hepatocytes. Paraffin embedded section digested with pronase. Anti-$HB_s$-FITC stain. Magn. A — 600×, B — 450×, C — 600×.

Fig. 10. The long particle about 22 nm in diameter which can represent tubular pattern of $HB_sAg$ is present within intercellular space (arrow). The cytoplasm of one hepatocyte displays numerous $HB_sAg$ particles. Magn. 51,000×.

Fig. 11. A — The enlarged, hiperchromatic nuclei of some hepatocytes. A

binucleus hepatocyte is also present. H+E stain. B — Cytoplasm of some hepatocytes is displayed in GG picture. The nucleus of one hepatocyte contains a vacuole staining just like the cytoplasm of some hepatocyte (nucleus vacuole with GG picture) H+E stain. C — A clear unstained vacuole within entire caryoplasm. The chromatin and nucleolus displaced to the margin of nucleus ("omission nucleus"). Epon embedded semithin specimen. Methyl blue and Azur II stain. D — A small vacuole within hepatocyte nucleus shows GG picture (asterisk). The cytoplasm of the hepatocyte does not display GG picture. Epon embedded semithin specimen. Methyl blue and Azur II stain. Magn. A, B, C and D — 500×.

Fig. 12. Many $HB_cAg$ particles entirely staining within the whole hepatocyte nucleus. The nucleus chromatin forms small concentrations or condensations round the nucleus envelope. Magn. 30,000×.