ANNALES
UNIVERSITATIS MARIAE CURIE-SKŁODOWSKA
LUBLIN—POLONIA
VOL. XXXIX, 26 SECTIO D 1984

Zakład Neuroradiologii i Rentgenodiagnostyki. Instytut Radiologii.
Akademia Medyczna w Lublinie
Kierownik: prof. dr hab. Stanisław Bryc

Stanisław BRYC, Janusz ZŁOMANIEC

Badania kontrastowe kanału kręgowego z zastosowaniem zonografii

Контрастные исследования позвоночного канала с употреблением зонографии

Contrastive Investigation of Spinal Canal Using Zonography

Procent wykrywanych do niedawna przepuklin, wynoszący 75, po wprowadzeniu nowych środków kontrastowych wzrósł do 90 (2, 13). Spettowa (15) wykazała w ok. 15—15% przypadków niezgodności między rozpoznaniem radikulograficznym a operacyjnym umiejscowieniem wypadniętego jądra, co odnosi się zwłaszcza do wypadnięć skrajnie bocznych. Dalszym postępem w tych przypadkach było zastosowanie tomografii (1, 11), która szczególną wartość zyskała w mielografii gazowej kanału kręgowego (9).

Celem pracy jest ocena wartości techniki zonograficznej w badaniach kontrastowych kanału kręgowego.

MATERIAŁ I METODYKA

W materiale 187 badań (121 radikulografii i 66 mielografii) wskazaniem do zonografii były obrazy sumacyjne niejednoznacznie przekonywające i budzące podejrzenia co do zmian patologicznych. Stosowano preparaty estrowe oraz wodne, wchłanialne (Amipaque). Obrazy mielograficzne po stosowaniu Amipaque były najlepsze w odcinku piersiowym oraz szyjnym, mniej wyraźne w odcinku lędźwiowym, zwłaszcza u osób otyłych. Również przeprowadzanie Amipaque do odcinka szyjnego z nakłucia lędźwiowego powodowało u części badanych wyraźne zmniejszenie intensywności jego cienia. Wykonywano przekroje czołowe, boczne oraz skośne. Te ostatnie, w zależności od lateralizacji zespołu bólowego w przypadkach przepuklin, zwykle w ułożeniu skośno-tylnym. W projekcjach skośnych stosowano kąt skręcenia 10—60°. Przekroje boczne i skośne wielokrotnie wykonywano w pozycji odgięciowej, maksymalnym przodozgięciu oraz w położeniu zwykłym (pośrednim). W niektórych przypadkach wykorzystywano zonogramy symultacyjne czołowe lub skośne, te ostatnie zwłaszcza w badaniu korzonków strony lateralizującej.

OMÓWIENIE WYNIKÓW

W całkowitym lub częściowym zatrzymaniu kontrastu zonogramy wykazują zarysy guzów, ułatwiając ocenę ich rozmiarów (ryc. 1AB). W 6 przypadkach nieregularnego zatrzymania kontrastu uwidoczniono zarysy policykliczne, przemawiające za wielopłatową budową guzów zewnątrzoponowych. U 6 osób było możliwe przedstawienie przeszkody zarówno górnego, jak i dolnego zarysu guza.

Przepukliny jądra miażdżystego, przebiegające z częściową lub całkowitą niedrożnością, występowały w 13,7% badanych. Zmiany te obserwowano najczęściej na poziomie L4—L5 (7 przyp.), przy czym operacyjnie u 4 osób stwierdzono jednocześnie przepuklinę tarczy L5—S1. W 10 przypadkach stop stwierdzano na poziomie szczeliny międzykręgowej (ryc. 2). W takich przypadkach obserwowano częściowy, opóźniony przepływ śladowej ilości środka cieniującego, uchwytny w obrazie zonograficznym, podczas gdy radikulogramy sumacyjne nie uwidaczniały zmian, wskutek postępującego wchłaniania się kontrastu. Obraz częściowej lub całkowitej blokady kanału, nie związanej z poziomem szczeliny międzykręgowej, powodowały przepukliny rozległe, wędrujące z przemieszczeniem pozawięzadłowym.

Obraz całkowitej blokady stwarza niekiedy trudności w odróżnieniu przepuklin od nerwiaków (6, 14). Zonografia lepiej uwidacznia elementy zawartości worka oponowego, dzięki objęciu stosunkowo dużego wymiaru. Częściowe wyeliminowanie rzutujących się cieni kostnych oraz tkanek miękkich stwarza dodatkowy czynnik, pozwalający na lepszą ocenę jakościową. Jest to istotne, zwłaszcza w słabym wycieniowaniu worka i jego zawartości, spotykanym u osób otyłych. W istniejących przeszkodach przepływu kontrastu występuje na zonogramie dobre odtworzenie stosunków przestrzennych worka (ryc. 3). Kanał kręgowy niemal w całym swym wymiarze uwidacznia się w zakresie warstwy, dlatego przemieszczenia i rozdęcia rdzenia w przypadkach procesu rozrostowego są objęte całościowo, w odróżnieniu od tomogramów klasycznych, uwidaczniających go jedynie wycinkowo. Przekroje czołowe wykazują lokalizację boczną guza w stosunku do rdzenia, podczas gdy na podstawie głębokości umiejscowienia w obrazie czołowym można ocenić topografię brzuszno-grzbietową. Obraz guza wrzecionowatego, identyfikowany z miejscowym rozdęciem rdzenia, nie daje w projekcji bocznej odpowiedzi, czy obejmuje on rdzeń od przodu, czy od tyłu. Przekroje czołowe usuwają te wątpliwości, a ułożenia skośne mogą uwidaczniać poszerzenia otworu międzykręgowego (ryc. 4AB).

Rozciągłość guza w kanale kręgowym określano niekiedy połączonym badaniem mielograficznym z użyciem dodatnich i ujemnych środków

kontrastowych lub też środków cieniujących rozpuszczalnych w wodzie oraz oleistych. W 5 przypadkach guzów śladowe opływanie przeszkody wykazano jedynie w obrazie warstw grubych, u 4 innych przeciekanie kontrastu na obwodzie jego wypukłości było lepiej widoczne na zonogramach. Przemieszczenie i uciskanie rdzenia na ściany kanału kręgowego oraz zarysy ubytku otoczone kontrastem rysowały się wyraźnie u 8 osób. Wpuklenie górnej granicy o lejkowatym kształcie, będące wyrazem bocznego opływania przeszkody, było uchwytne jedynie na zonogramach u 3 osób. W przeszkodzie niecałkowitej opływający kontrast uwidaczniając na przekrojach nieregularności lub wężykowatości, porównywane do drzewa stoczonego przez korniki, pozwala na określenie schorzenia, którym są naczyniaki (ryc. 5).

Obraz zębów piły lub grzebienia w guzach zewnątrzoponowych daje stop nieregularny, tworząc wypustki o różnorodnym wyglądzie w zależności od rozmiarów przeszkody. Ząbkowania dolnego pasma kontrastu, połączone ze zwężeniem w postaci spłaszczenia od strony brzusznej, wykazano na zonogramach bocznych u 22% chorych z wypadnięciem jądra miażdżystego (ryc. 6). Nieregularne zarysy przeszkody mogą występować zarówno w guzach nadtwardówkowych, jak i wewnątrzoponowych. Poziom stopu kontrastu nie wnosi zatem wartości różnicowych, gdyż przepukliny mogą lokalizować się w przestrzeni powyżej zwężonej szczeliny. Przepuklina L4—L5, wędrując ku górze i uciskając korzonek L4, może być błędnie rozpoznawana jako przepuklina L3—L4 (3). Niekiedy położenie wypadniętego krążka jest wyglądem zbliżone do obrazu, jaki występuje w procesie rozrostowym nadtwardówkowym, umiejscowionym na przedniej ścianie kanału. Częstość nietypowych dla przepukliny obrazów mielograficznych jest szczególnie wysoka w obrębie kręgosłupa piersiowego. Odciski korzonków w słupie kontrastu, tworząc patognomoniczne dla wypadnięcia jądra miażdżystego ząbkowania stopu, podlegają łatwiej identyfikacji na zonogramach. Klasyczne badanie warstwowe wymaga wykonania wielu przekrojów, nie zabezpieczających przed utratą uwidocznienia drobnych szczegółów. Niewielkie wypuklenia tarcz wywołujące drobne odciski przedniego zarysu worka, mogą uchodzić uwadze zarówno na radikulogramach sumacyjnych, będąc przesłonięte przez masę kontrastu, jak i na przekrojach cienkich, jeżeli nie znajdują się w obrębie badanej warstwy. Natomiast profilowa środkowa warstwa gruba w wypadnięciach centralnych i paramedialna w bocznych, obejmując worek w znacznym wymiarze, stwarza warunki całościowego odtworzenia ubytku. Korzystny jest również zestaw 3 przekrojów bocznych wykonywanych kasetą symultacyjną.

Proste wysunięcie tarczy w zmianach zwyrodnieniowych, dające obraz regularnego wpuklenia, należy odróżniać od jego ząbkowania, odpowia-

dającego prawdziwej przepuklinie tarczy. Odróżnianie jest utrudnione zwłaszcza w wąskich kanałach lędźwiowych. U 2 osób współistniał wąski kanał, zaś operacyjnie potwierdzono wypadnięcie tarczy.

Zonogramy tylno-skośne pozwalały ocenić rzeczywiste przesunięcie tarczy ku tyłowi, podobnie jak podwójne zarysy ząbkowania przepuklin paramedialnych przednio-bocznych. Przy odróżnianiu należy brać pod uwagę wpuklenie przedniego zarysu worka na poziomie S1—S2, odpowiadające pogrubieniu kostno-włóknistemu bez znaczenia chorobowego. Do rzadkości zalicza się występowanie rzeczywistej przepukliny S1—S2, którą rozpoznaliśmy u 3 osób, przy czym u 2 z nich występowały jednocześnie wpuklenia w obrębie szczelin wyżej położonych. Tylne wpuklenia pasma kontrastu powodowały pogrubiałe hipertroficznie więzadła żółte.

Technika zonograficzna zmniejsza niezgodności, jakie występują pomiędzy obrazami radikulogramów sumacyjnych a danymi operacyjnymi. Nawet wnikliwie oceniane radikulogramy nie wykluczają przepuklin bocznych. Zmiany korzonkowe mogą być również wątpliwe. Zonografia liniowa pozwala na rozpoznawanie wypadnięć ściśle bocznych. U 7 osób zonogramy czołowe wykazały podwójny zarys wpuklenia bocznego, przedłużający się ku górze, odpowiadający wstępującej postaci przemieszczonej tarczy. Podwójne zarysy przednio-boczne worka o charakterze ubytków, zlokalizowanych powyżej szczeliny międzykręgowej, wykazano w 5 innych przepuklinach wstępujących. Dobra widoczność zmian korzonkowych jest istotna w przepuklinach o wyraźnie bocznej lokalizacji, podczas gdy objawy ze strony worka są minimalne lub też brak ich zupełnie (ryc. 7).

Ubytki przedniego zarysu worka stwierdzono na zonogramach w 44,9% przypadków w porównaniu do 37,6% wykrytych na radikulogramach sumacyjnych. W ubytkach bocznego zarysu worka stosunek ten wynosił odpowiednio 41,3 : 26,8%. Istotną przydatność zonografii w rozpoznawaniu przepuklin bocznych stwierdzono u 14 chorych. W przepuklinach centralnych u 4 osób uwidocznienie zarysów przeszkody pozwoliło na rozpoznanie rodzajowe. Rozmiary wypadnięcia tarczy były lepiej widoczne, zwłaszcza w przypadkach o wyraźnie bocznym umiejscowieniu.

Zmiany występowały najczęściej na wysokości szczeliny międzykręgowej L4—L5 (46,3%), rzadziej L5—S1 (25,5%), L3—L4 (4,3%). Objawy ucisku dwupoziomego ujawniono na zonogramach w 11,5%, podczas gdy na radikulogramach sumacyjnych u 7,2% badanych.

W przypadkach masywnego ucisku jednopoziomego worka stwierdzono modelowanie korzonka na niższym poziomie, nie związane z obecnością podwójnej przepukliny. Cień rzutującej się na radikulogramach su-

macyjnych wyrośli stawowej mylnie sugerował przepuklinę u 5 chorych. Dopiero zonogramy zapobiegły omyłce diagnostycznej.

Cronquist (5) podkreśla, że blizna pooperacyjna daje obraz nieregularnych ubytków tylnego zarysu worka. Zmiany pooperacyjne są trudne do odróżnienia od czynnej przepukliny nawrotowej. Ubytek po laminektomii tylnego zarysu worka może odpowiadać również wpukleniu opony w miejscu blizny. Przewężenie obustronne pasma kontrastu bez wpukleń worka jest objawem zwężenia kanału, zwłaszcza jego bocznych zachyłków. Stwardnienie pajęczynówki z reakcją włóknistą w obrębie korzeni może być wynikiem toksycznego działania kontrastu.

W ześlizgu radikulografia wykazuje przemieszczenie trzonu ku przodowi, natomiast worek pozostaje na miejscu, tworząc pewną odległość pomiędzy brzegiem przednim worka a przednim zarysem kanału kręgowego (ryc. 8). Natomiast 2-krotnie stwierdzono objawy ucisku korzenia w świetle zwężonego otworu międzykręgowego.

Najlepsze obrazy kieszonek i korzeni uzyskiwano w projekcji skośnej (25—30°). Jest to istotne w badaniu guzów nici końcowej, z których najczęściej występuje wyściółczak — w 80% przypadków (4). Zonogramy czołowe uwidaczniają wyraźnie pochewki L5—S1 po opuszczeniu przez nie worka oponowego. Jest to istotne ze względu na występujące niekiedy niekorzystne stosunki projekcji złącza lędźwiowo-krzyżowego. Odmiany anatomiczne tej okolicy są dość powszechne.

U ludzi otyłych widoczność środka cieniującego w worku oponowym jest słabsza. Na zonogramach istnieje wówczas lepsza możliwość oceny zgrubienia i rozdęcia korzonka wskutek zmian zapalno-obrzękowych, jakie nierzadko towarzyszą przepuklinie tarczy. U 6 osób wykazano zgrubienie korzonka, który po opuszczeniu worka był szerszy od pozostałych, bez objawów amputacji. Na tej podstawie rozpoznano stan zapalny bez współistniejącej przepukliny. Obraz muszkietu w postaci przerwy zarysu korzonka z kolbowatym poszerzeniem powyżej ucisku uzyskano zonograficznie u 37,6% badanych, natomiast na zdjęciach sumacyjnych u 27,5%. Łączny procent amputacji korzonka wynosił na zdjęciach sumacyjnych 35,5, zaś na zonogramach 47,8. Wysoką amputację korzonka ze skróceniem kieszonki wykazano w 14,4 : 24,6% (radikulogramy sumacyjne i zonogramy). Przemieszczenie korzonka leżącego poniżej i zepchnięcie w kierunku kanału kręgowego, tj. ku wewnątrz worka wykazano na zdjęciach sumacyjnych w 18,8%, zaś w zonogramach u 30,5% badanych. W 9,4% przypadków uciśnięciu korzonka do wewnątrz towarzyszył boczny, nieregularny ubytek pasma kontrastu. Zmiany te powodowały przepukliny ponadkorzonkowe. Dzięki zonogramom uniknięto błędnego rozpoznania w 5 przypadkach, bowiem na radikulogramach sumacyjnych rzutujące się cienie innych struktur przyjmowano za amputację kieszon-

ki. Wężykowate zniekształcenie kieszonki, będące objawem zwłóknienia korzenia, wykazano u 6 osób, co potwierdzono operacyjnie. W związku z przebytą operacją zmiany włóknisto-bliznowate otoczenia kieszonki mogą być trudne do odróżnienia od rzeczywistego wypadnięcia jądra lub jego nawrotu. U chorych ze skoliozą odpowiednie pary kieszonek nie znajdują się na tym samym poziomie. Występujące skręcenie może powodować zwężenie obustronne pasma na tym samym poziomie, prowadząc do fałszywie pozytywnego rozpoznania przepukliny. Asymetria pochewek (wygląd krótki lub smukły) może odpowiadać odmianom osobniczym lub przebytym bliznowaciejącym procesom zapalnym tkanek otaczających.

Celem uwidocznienia szerokiego worka należy niekiedy podać 15—25 ml kontrastu. To prowadzi do mniej wyraźnego uwidocznienia odcinka L4—S1, zwłaszcza początkowych części korzeni, które bywają wówczas przesłonięte. Pochewki korzeni L5—S1 mogą być niewidoczne w odmianach anatomicznych, zarówno w workach nadmiernie szerokich, jak i wąskich. Jednocześnie zacieniowanie korzonków bywa niedostateczne, gdyż obrazy ich nakładają się na cień worka. W kanale szerokim korzenie mogą być ponadto zanurzone w bogatej tkance tłuszczowej nadoponowej. Istnieje również ryzyko przeoczenia zmian leżących powyżej, gdy kontrast opada na dno worka. W grupie 138 przepuklin tarczy worek szeroki stwierdzono w 7 przypadkach (5%). Dzięki stosowaniu warstw grubych wykryto wpuklenia przepuklinowe pasma kontrastu, przesłonięte przez wygięcia i pofałdowania szerokiego worka. Podkreśla się, że nadmiernie szeroki worek często jest również pogrubiony, napięty i ma nadmierną szerokość nici końcowej (12). Szerokość nici końcowej ponad 2 mm uważa się za patologię. Uwidocznienie jej było najlepsze na zonogramach wykonanych w ułożeniu na grzbiecie. Podkreśla się współistnienie szerokich worków i torbieli okołokorzonkowych, mających niekiedy kształt winogron (8).

W worku o małej objętości odległość do tarczy międzykręgowej jest znaczna i wówczas nawet duża przepuklina może dawać jedynie jednostronne, dyskretne objawy ucisku korzonka. W workach bardzo wąskich mogą nie towarzyszyć jej żadne, nawet minimalne zmiany radikulograficzne, zwłaszcza na poziomie L5—S1. Różnorodność rozmiarów worka utrudnia ocenę objętości przepukliny, a jego konfiguracja może być przyczyną błędnych rozpoznań.

Obraz warstwowy pozwalał na pomiary rzeczywistej wielkości kanału kręgowego oraz worka oponowego lędźwiowego. Wykonywano je na poziomie każdego kręgu, a oceniano zarówno na radikulogramach, jak i radikulozonogramach czołowobocznych. Zwężony kanał rozpoznawano na podstawie danych liczbowych podanych przez Epsteina i wsp.

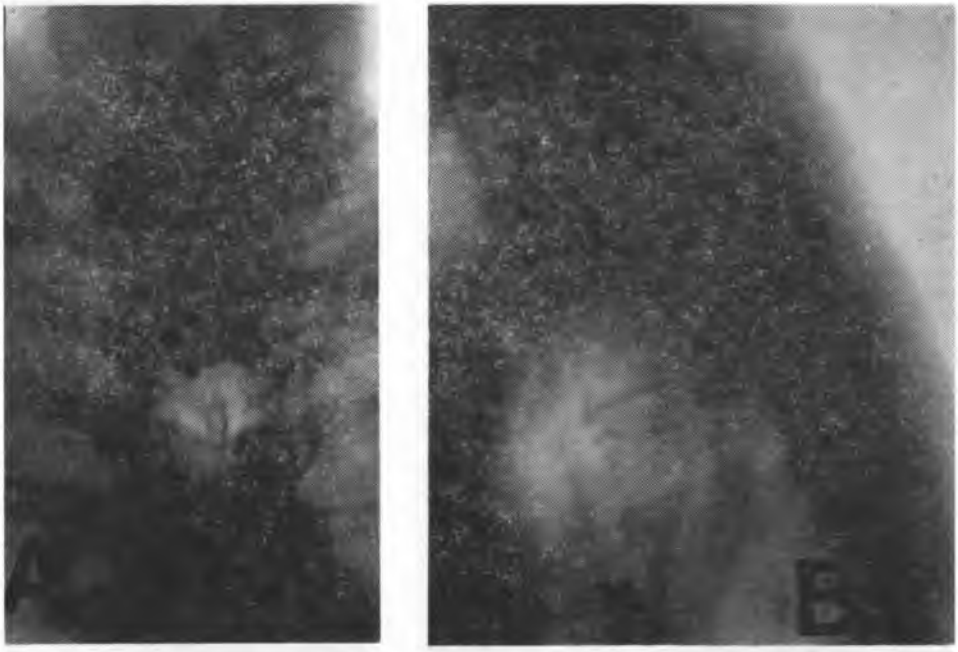

Ryc. 1: A — zonogram czołowy wykazuje zupełny stop kontrastu kształtu miseczkowatego; B — zonogram strzałkowy uwidacznia zarys przeszkody, jaka występuje w przypadku guzów zewnątrzrdzeniowych — śródoponowych (operacyjnie nerwiak) A — frontal zonogram shows complete fusion of contrast and cupular shape; B — sagittal zonogram shows the outline of an obstacle characteristic of extra-medullar and intrathecal neoplasm (operative neuroma)

Ryc. 2. Zonogram wykazuje na wysokości tarczy międzykręgowej całkowity stop z ząbkowanym, dolnym konturem (strzałka), znamiennym dla procesów zewnątrzoponowych (przepuklina jądra miażdżystego)

Zonogram shows at the place of intervertebral space a complete fusion with inferior contour (arrow), characteristic of extrameningeal processes (hernia of vertebral pulp)

Ryc. 3. Zupełny stop kontrastu na wysokości tarczy międzykręgowej jest charakterystyczny dla guzów zewnątrzrdzeniowych — wewnątrzoponowych (nerwiak)

Complete fusion of contrast at the place of intervertebral disc is characteristic of extramedullar and intramedullar neoplasm (neuroma)

Ryc. 4: A — zonogram czołowy wykazuje znaczne wrzecionowate poszerzenie kanału kręgowego, a środek cieniujący cienkimi strużkami opływa przeszkodę, powyżej przeszkody ubytki kontrastu są znamienne dla żylakowatego poszerzenia splotów naczyniowych; B — zonogram ujawnia znacznego stopnia poszerzenie i nieostre zarysy otworu międzykręgowego (strzałka)

A — frontal zonogram presents fusiform considerable widening of spinal canal, and contrast flows arround in thin tricles, above the obstacle the defect of contrast is characteristic of varicose angioma; B — zonogram shows considerable widening and blurred contours of intervertebral foramen (arrow)

Ryc. 5. Zonogram uwidacznia na wysokości kilku trzonów charakterystyczne dla naczyniaków zmiany w przepływie kontrastu, porównywane do wyglądu drzewa stoczonego przez korniki

At the place of several vertebral bodies zonogram shows changes in the flow of contrast compared to the appearance of bark beetle-eaten wood which is characteristic of angioma

Ryc. 6. Na zonogramie strzałkowym przewężenie worka oponowego na wysokości tarczy międzykręgowej (strzałka), znamienne dla guzów zewnątrzoponowych (wypadnięcie jądra miażdżystego)

On sagittal zonogram narrowing of meningeal sac at the place of intervertebral disc (arrow) characteristic of extrameningeal neoplasm (prolapse of vertebral pulp)

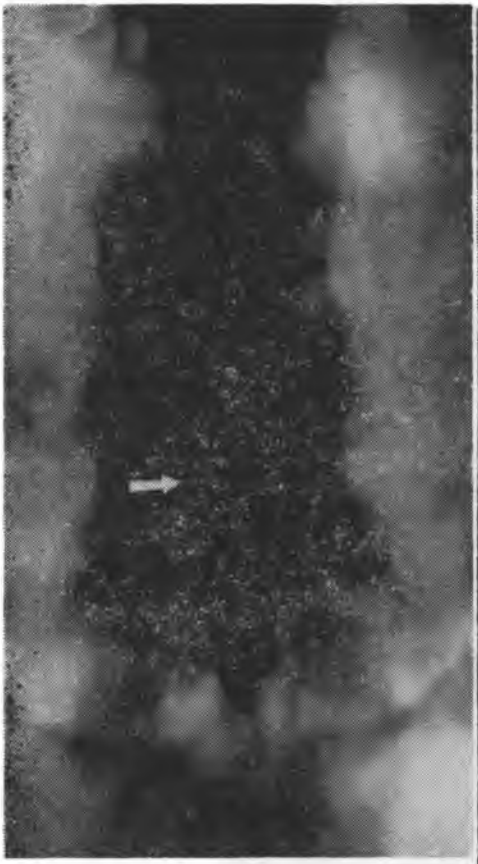

Ryc. 7. Objaśnienia w tekście
Explanation in the text

Ryc. 8. Zonogram wykazuje typowy ześlizg trzonu L5—S1 z przesunięciem trzonu ku przodowi; worek oponowy nie uległ przemieszczeniu, co w następstwie spowodowało zwiększenie się odległości między tylnym zarysem kanału a przednim zarysem worka (strzałki)

Zonogram shows a typical slide of a shaft L5—S1 with displacement of shaft frontwards. Meningeal sac was not displaced which resulted in increasing the distance between posterior outline of the canal and anterior outline of the sac (arrows)

Ryc. 9. Radikulografia w maksymalnym przodozgięciu; zonogram wykazał wpuklenie przedniego zarysu worka oponowego na poziomie L4—L5, nie rozpoznane na zdjęciu standardowym

Radiculography in maximal anteflexion; zonogram presented intussusception of the frontal outline of meningeal sac at the level L4—L5 not recognized on the standard X-ray film

(7). Zwężenie kanału stwierdzono w 6 przypadkach (4,3%), przy czym u 4 chorych dotyczyło ono całego odcinka lędźwiowego, zaś u 2 osób — przestrzeni 4 kręgów (L2—L5). Koncentryczne zwężenie słupa kontrastu na wysokości szczeliny międzykręgowej w worku wąskim nie dowodzi obecności wypadniętej tarczy. W omawianym materiale zwężenia o charakterze wielopoziomowych wpukleń wytępowały u 3 osób i odpowiadały współistniejącej spondylozie wielopoziomowej.

Wartość mieloradikulografii czynnościowej oraz wpływ ułożenia chorego na wynik badania jest znany (3, 10). Istotne wartości w ocenie ruchomości badanych struktur wnosi również radikulozonografia. U 2 osób stwierdzono przemieszczenia zarysów trzonów na poziomie ześlizgu, jednak bez objawów ucisku worka. Radikulozonogramy czynnościowe wykazały w dalszych 6 przypadkach możliwość częściowej repozycji przepukliny zależnie od ułożenia chorego. U 9 innych osób stwierdzono wyraźne zwiększenie się rozmiarów przepukliny w maksymalnym przodozgięciu. W 12 przypadkach negatywnych radikulogramów sumacyjnych uwidoczniły się objawy ucisku worka (ryc. 9).

Z klinicznych obserwacji wynika, że niektóre rozbieżności radikulo-operacyjne mogą wynikać z ułożenia chorego podczas zabiegu, gdyż wtedy w określonych położeniach przepuklina może być zredukowana częściowo lub całkowicie. Wówczas warstwa gruba w zmienionych warunkach statycznych może istniejące zmiany ujawnić lub wykluczyć jeszcze przed zabiegiem operacyjnym. Dzięki zmianom objętości przestrzeni podpajęczynówkowej podczas badania dynamicznego, można w przebiegu zmian zwyrodnieniowych podkreślić lub wykazać obecność odcisków w obrębie pasma kontrastu.

Analiza materiału wykazuje szczególną wartość techniki zonograficznej w ocenie pasma środka cieniującego w worku oponowym rdzenia. W przeciwieństwie do tomografii klasycznej, łatwiej można ustalić warstwę przekroju obejmującą badaną strukturę, co pozwala zwiększyć efektywność diagnostyczną. Zonografia, odtwarzając całość danej struktury, zwłaszcza przy zmienionych stosunkach objętościowych, daje pełny i informatywny obraz przestrzenny. Koszty badania są znacznie niższe niż w tomografii klasycznej, a dawka promieniowania jonizującego mniejsza o 50%. Pracochłonność i czasochłonność badania również przemawia na korzyść techniki zonograficznej. Radikulografia pooperacyjna w ujęciu zonograficznym ma istotne znaczenie w analizie przyczyn niepomyślnych wyników leczenia przepuklin odcinka lędźwiowego. Zonografię winno się wykonywać przy objawach klinicznych przepukliny, a negatywnych radikulogramach. Zmniejsza ona wówczas występowanie fałszywie ujemnych rozpoznań przedoperacyjnych.

PIŚMIENNICTWO

1. Agnoli A.: Myelotomography in the Diagnosis of Lumbo-sacral Disc Prolapse. Acta Neurochir. **32**, 113, 1975.
2. Baumgartner J. i wsp.: Amélioration de la technique de l'examen radiculosaccographique par utilisation d'un nouveau produit de contraste. Neurochir. **14**, 909, 1968.
3. Capesius P.: Exploration radiologique d'une sciatique en 1975. J. Méd. Strasbourg. **7**, 289, 1976.
4. Charpentier J. i wsp.: Contribution à l'étude du filum terminale intradural et de ses tumeurs. Presse Méd. **78**, 175, 1970.
5. Cronquist S.: The Postoperative Myelogram. Acta radiol. **52**, 45, 1959.
6. Cronquist S., Fuchs W.: Lumbar Myelography in Complete Obstruction of the Spinal Canal. Acta radiol. **2**, 145, 1964.
7. Epstein B. i wsp.: The Effect of Anatomic Variations in the Lumbar Vertebrae and Spinal Canal on *cauda equina* and Nerve Root Syndromes. Am. J. Roentgen. **91**, 1055, 1964.
8. Komminoth R. i wsp.: Méga cul-de-sac dural. Neurochir. **14**, 607, 1968.
9. Lichtenberg R. i wsp.: Intérêt des tomographies frontales an myélographie gazeuse. J. Radiol. Electr. **51**, 582, 1970.
10. Ortner W. i wsp.: Über die lumbale Funktionsmyelographie mit wasserlöslichen Kontrastmitteln bei Discopathien. Radiologe **12**, 69, 1972.
11. Rittmeyer K. i wsp.: Radikulotomographie bei der lumbosakralen Myelographie. Fortschr. Röntgenstr. **123**, 436, 1975.
12. Sartor K.: Myelographische Diagnostik mit wasserlöslichen Kontrastmitteln bei Fehlbildungen von *Conus medullaris* und *Filum terminale*. Fortschr. Röntgenstr. **127**, 544, 1978.
13. Sicard A., Lavarde Ch.: La radiculographie dans le diagnostic des lombosciatiques (1.330 cas). Acta Orthop. Belg. **35**, 631, 1969.
14. Sicard A., Touzard R.: La forme pseudo-tumorale des hernies discales lombaires. Presse Méd. **78**, 2453, 1970.
15. Spettowa S.: Niezgodność pomiędzy obrazem mielograficznym a umiejscowieniem sprawy chorobowej stwierdzonym podczas operacji. Neurol. Neurochir. Pol. **6**, 583, 1972.

Otrzymano 1 XII 1983.

РЕЗЮМЕ

На основании 187 контрастных исследований, авторы констатируют эффективность диагностики зонографической техники по сравнению со стандартными рентгенологическими исследованиями. Доказано, что зонография, восстанавливая целость исследованной структуры, дает полный и пластичный пространственный образ. Стоимость исследования, по сравнению с классической томографией, ниже, и доза ионизирующего облучения была значительно понижена. Зонографические исследования следует выполнять у больных с классическими симптомами, характерными для грыжи, у которых стандартная радикулография была отрицательной.

SUMMARY

On the basis of 187 contrastive investigations authors discussed diagnostic efficiency of zonographic technique as compared with standard X-ray investigations. It has been shown that zonography by presenting the whole of the investigated structure gives full and three-dimensional picture. The cost of investigation was lower as compared with classical tomography and radiation dose was much lower. Zonographic investigation should be carried out in patients with classical symptoms characteristic of hernia in which standard radiculography proved negative.