ANNALES
UNIVERSITATIS MARIAE CURIE-SKŁODOWSKA
LUBLIN — POLONIA
VOL. XXIX, 12 SECTIO D 1974

Zakład Histologii i Embriologii. Instytut Biologiczno-Morfologiczny. Wydział Lekarski.
Akademia Medyczna w Lublinie
Kierownik: prof. dr hab. Stanisław Grzycki

Grażyna RZESZOWSKA,
Jadwiga ROMANOWSKA-SARLEJ

Wpływ fungicydów na niektóre reakcje histochemiczne w wątrobie dojrzałej, zarodkowej i w łożysku szczurów białych

Влияние фунгицида на некоторые гистохимические реакции, происходящие в зрелой и эмбриональной печени, а также в последе белых крыс

The Effect of Fungicides on some Histochemical Reactions in the Adult Rat Liver, Rat Embryo Liver and the Placenta

Fungicydy, które stanowią jedną z grup pestycydów, należą do związków często używanych w gospodarce rolnej i ogrodniczej. Uszkadzają one układy enzymatyczne grzybów, powodując nieodwracalne zaburzenia metabolizmu, prowadzące do śmierci komórek. Wśród fungicydów chloropochodnych szerokie zastosowanie znalazł pięciochloronitrobenzen znany m.in. pod nazwą Terrafun (zawiera 75% substancji czynnej). Według danych toksykologicznych LD_{50} dla szczura per os wynosi 30 000 mg/kg c. ciała, a dootrzewnowo 5000 mg/kg. W dawkach stosowanych dla ochrony roślin jest uważany jako nietoksyczny dla ludzi i zwierząt, może powodować jedynie podrażnienia skóry i uczulenia (3, 15). Nie stwierdzono zmian w obrazie histologicznym wątroby, nerek oraz krwi (3). Pomimo, że fungicydy są stosowane od dawna nie ma jeszcze kompletnych badań odnośnie ich ubocznego działania na ludzi i zwierzęta. Doświadczenie nasze miało na celu obserwacje zachowania się kilku odczynów histochemicznych po doustnym podawaniu terrafunu szczurzycom ciężarnym. Obiektem badań była wątroba matek i płodów oraz łożysko.

MATERIAŁ I METODYKA BADAŃ

Badania wykonano na 20 ciężarnych samicach szczurów białych, oraz na 40 zarodkach z własnej hodowli Zakładu. Ponieważ trudno jest ściśle ustalić moment zapłodnienia przyjmowano, że nastąpiło ono po 12 godz. od dopuszczenia samca do samicy w okresie rui. Wykonywano również rozmazy pochwowe. Zwierzęta przebywały w jednakowych warunkach, karmione mieszanką granulowaną LSM, wzbogaconą jarzynami. Szczury podzielono na 2 grupy: 1) kontrolną — 5 samic i 10 zarodków, oraz 2) doświadczalną — 15 samic i 30 zarodków. Samice z grupy kontrol-

nej począwszy od drugiego dnia ciąży otrzymywały doustnie 1,88 g Terrafunu (pięcio chloronitrobenzen), co stanowiło 1/4 LD_{50} (dla szczurów). Dawkę tę podawano w dwóch porcjach, rano i wieczorem zawsze o stałej porze. 21 dnia ciąży szczury dekapitowano pobierano wątrobę od matek i zarodków oraz łożysko (5 z grupy kontrolnej i 15 z grupy doświadczalnej). Wątrobę matek i płodów poddano następującym badaniom histochemicznym:

Glikogen — wykrywano w skrawkach parafinowych, utrwalanych w płynie Carnoya i barwionych karminem Besta. W celach kontrolnych trawiono skrawki przed barwieniem w 1% roztworze diastazy.

Lipidy — wykazywano według metody Ciaccio.

Odczyn na dehydrogenazę mleczanową (LDH) wykonywano na skrawkach nieutrwalonych, krojonych w kriostacie według metody Pearse'a.

Do wykrywania aktywności adenozynotrójfosfatazy (ATP-azy) posługiwano się metodą Wachsteina i Meisela.

Aktywność pirofosfatazy tiaminowej (TPP-azy) wykazywano metodą Novikoffa i Goldfischera.

Jednocześnie od samic kontrolnych i doświadczalnych pobierano łożysko, w którym wykazywano odczyn na adenozynotrójfosfatazę i dehydrogenazę mleczanową według wyżej wymienionych metod.

BADANIA WŁASNE

U zwierząt, które otrzymywały terrafun po upływie około dwóch tygodni zauważono utratę apetytu, a sierść u większości szczurów stała się mokra i nastroszona. W wypreparowanych płodach makroskopowo nie widać było żadnych anomalii.

Obserwacje histochemiczne

Wątroba samic ciężarnych

Glikogen: W komórkach wątrobowych zwierząt kontrolnych reakcja z karminem Besta była bardzo intensywna. Biorąc pod uwagę liczbę ziarenek glikogenu w hepatocytach można wyróżnić dwa ich typy; komórki bogate w glikogen, w których liczne ziarenka szczelnie wypełniają całą cytoplazmę, oraz komórki o małej liczbie drobnych ziarenek często układających się na obwodzie hepatocytów. W grupie zwierząt doświadczalnych wystąpił spadek zawartości glikogenu w komórkach wątrobowych. Komórki przeładowane ziarenkami glikogenu były bardzo nieliczne. Ziarnistości układały się głównie w obwodowej strefie cytoplazmy.

Lipidy: U zwierząt kontrolnych ziarenka lipidów lokalizowały się na obwodzie komórek wątrobowych. Natomiast w warunkach doświadczalnych dochodzi do znacznego wzrostu odczynu na lipidy. Cytoplazma komórek zawiera gęsto ułożone obok siebie ziarenka sudanochłonne. Można obserwować pewne indywidualne różnice w nasileniu reakcji na lipidy. Nie u wszystkich zwierząt była ona jednakowa.

Dehydrogenaza mleczanowa (LDH): W grupie kontrolnej w obrębie zrazików wątrobowych stwierdza się intensywną reakcję na dehydroge-

nazę mleczanową. Największy stopień aktywności dehydrogenazy mleczanowej obserwuje się w komórkach leżących w pobliżu żył centralnych. Reakcja enzymatyczna malała w kierunku obwodu zrazika (ryc. 1). W grupie zwierząt doświadczalnych aktywność dehydrogenazy mleczanowej zmniejszyła się w porównaniu z kontrolą. Zanikła zupełnie różnica w nasileniu odczynu enzymatycznego między częścią centralną a obwodową zrazika (ryc. 2).

Pirofosfataza tiaminowa (TPPaza): Aktywność na TPPazę była podobna u zwierząt kontrolnych i doświadczalnych. Produkt reakcji enzymatycznej obserwowano przede wszystkim w ściankach kanalików żółciowych. W pozostałej części cytoplazmy widoczne były drobne, pojedyncze ziarnistości (ryc. 3).

Adenozynotrójfosfataza ATP-aza: Obserwowano podobny odczyn na ATP-azę u zwierząt kontrolnych i doświadczalnych. Najsilniejsza aktywność enzymu występowała w ścianach kanalików żółciowych, w naczyniach krwionośnych, a znacznie słabsza, manifestująca się w postaci pojedynczych ziarenek w cytoplazmie komórek wątrobowych. Jądra komórkowe pozostały niezabarwione (ryc. 4).

Wątroba zarodków

Glikogen: W hepatoblastach u zarodków z grupy kontrolnej widoczne były ziarenka glikogenu rozrzucone w cytoplazmie, a w wielu komórkach skupiające się na obwodzie. W wątrobie zarodków z grupy doświadczalnej wystąpiło osłabienie odczynu na glikogen w porównaniu z kontrolą.

Lipidy: W cytoplazmie hepatoblastów grupy kontrolnej wykazano nieliczne ziarenka sudanochłonne. W grupie doświadczalnej ziarenka lipidów obficie wypełniały komórki wątrobowe. Jedynie w komórkach olbrzymich obserwowano bardzo niewiele ziarenek dających pozytywną reakcję na lipidy (ryc. 5).

Dehydrogenaza mleczanowa (LDH): W wątrobie płodów kontrolnych stwierdzono znaczną aktywność dehydrogenazy mleczanowej. Ziarenka świadczące o obecności enzymu, wypełniały obficie cytoplazmę komórek i zlewały się ze sobą zwłaszcza w pobliżu żył centralnych (ryc. 6). Analiza skrawków wątroby zarodków z grupy doświadczalnej wykazała mniejszą aktywność dehydrogenazy mleczanowej w porównaniu z kontrolą. Oprócz skupisk komórek aktywnych enzymatycznie, występowały obszary, w których obserwowano znikomą reakcję barwną (ryc. 7).

Pirofosfataza tiaminowa (TPP-aza): Nie uchwycono istotnych różnic w aktywności enzymu między grupą kontrolną a doświadczalną. Ziarenka, świadczące o obecności pirofosfatazy tiaminowej układały się wzdłuż ścianek kanalików żółciowych.

Adenozynotrójfosfataza (ATP-aza): Aktywność na ATP-azę występowała w ścianach naczyń krwionośnych, błonach komórkowych, jądrach komórkowych zarówno w grupie zwierząt kontrolnych, jak i doświadczalnych. Nasilenie odczynu enzymatycznego było również podobne (ryc. 8).

Łożysko

Dehydrogenaza mleczanowa (LDH): W łożyskach zwierząt kontrolnych wysoką aktywność dehydrogenazy mleczanowej stwierdzono w komórkach trofoblastycznych labiryntu (ryc. 9). W łożyskach szczurów doświadczalnych aktywność enzymatyczna w porównaniu z kontrolną wybitnie zmniejszyła się (ryc. 10).

Adenozynotrójfosfataza (ATP-aza): Odczyn na ATP-azę w skrawkach łożysk kontrolnych był bardzo intensywny. Obserwuje się go w komórkach trofoblastycznych, w tkance łącznej oraz w naczyniach krwionośnych (ryc. 11). U zwierząt, które otrzymywały terrafun wystąpił wyraźny spadek aktywności na ATP-azę w porównaniu z kontrolą (ryc. 12).

OMÓWIENIE WYNIKÓW BADAŃ

Analiza otrzymanych wyników wskazuje, że terrafun podawany samicom ciężarnym zmienił obraz niektórych odczynów histochemicznych w badanych narządach. Jednocześnie należy podkreślić, że dawki, które otrzymywały zwierzęta doświadczalne, były duże co zasadniczo może mieć miejsce jedynie w warunkach eksperymentalnych. U płodów makroskopowo nie stwierdzono żadnych malformacji.

Wątroba należy do narządów, w których związki trujące ulegają detoksykacji, a łożysko zastępuje niekiedy organy niefunkcjonujące jeszcze sprawnie u zarodka, jak np. wątrobę czy gruczoły dokrewne. W grupie doświadczalnej w wątrobie matek i płodów obserwowano spadek zawartości glikogenu w komórkach wątrobowych. Favard i Jost (6), prowadząc badania w mikroskopie elektronowym nad ilością i rozmieszczeniem glikogenu w wątrobie zarodków doszli do wniosku, że ilość glikogenu wzrasta bardzo wyraźnie od 18 dnia rozwoju największe zaś nagromadzenie następuje w 21 dniu. Istnieje szereg czynników prowadzących do utraty glikogenu w wątrobie, m.in. głodzenie, wiele procesów chorobowych, działanie substancji chemicznych, różnego rodzaju urazy (13). Myca (12) opisał znaczne zmniejszenie się zawartości glikogenu w komórkach wątrobowych szczura po przewlekłym podawaniu morfiny. Autor próbuje tłumaczyć to niedostatecznym odżywieniem zwierząt, ponieważ szczury otrzymujące morfinę spożywają bardzo małe ilości pokarmu, a z drugiej strony patologicznie zmieniona komórka traci zdolność do syntezy glikogenu.

Jednym z pestycydów, któremu poświęcono wiele prac eksperymentalnych jest „parathion" o wzorze chemcznym:

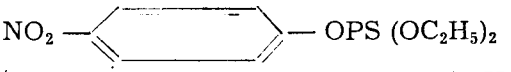

Zawiera 98,5% czystej, aktywnej substancji (11). U dorosłych szczurów i świnek morskich po ostrym zatruciu „parathion" stwierdzono zmniejszenie się glikogenu w wątrobie i mięśniach, a wzrost cukru we krwi. Badania prowadzone na embrionach kurcząt wykazały, że „parathion" wywołuje znaczny procent śmiertelności wśród zarodków, a u tych które pozostawały przy życiu liczne anomalie. W wątrobie można było dostrzec jedynie ślady glikogenu. Autorzy sugerują, że glikogenoliza spowodowana była wzrostem poziomu adrenaliny we krwi, względnie działaniem na system fosforylaz (10).

Można przypuszczać, że w przebiegu naszego doświadczenia zmniejszenie się ilości glikogenu mogło być spowodowane z jednej strony niedożywieniem zwierząt (szczury otrzymujące terrafun wyraźnie straciły łaknienie), a z drugiej strony zaburzeniem w syntezie tego wielocukru. W naszej pracy obserwowano zarówno w wątrobie matek, jak i płodów w grupie doświadczalnej intensywny odczyn na lipidy. Ziarenka sudanochłonne wypełniały obficie całą cytoplazmę. Zmniejszenie się ilości glikogenu z jednoczesnym wzrostem reakcji na lipidy przemawia za uszkodzeniem komórek wątrobowych u matek i płodów. Czy uszkodzenie jest trwałe czy przemijające w układzie tego doświadczenia odpowiedzieć nie możemy. Podobne wyniki uzyskał David (5), przeprowadzając badania w wątrobie zarodków kurcząt i przepiórek poddanych działaniu DDT. Zmiany makroskopowe i mikroskopowe wątroby były tak daleko posunięte, że skłoniły autora do badań w mikroskopie elektronowym. Poza pestycydami liczne czynniki chemiczne powodują utratę glikogenu, z jednoczesnym gromadzeniem się tłuszczu w wątrobie (17).

Obserwacje poczynione w naszej pracy nad aktywnością dehydrogenazy mleczanowej w wątrobie wskazują, że uległa ona zmniejszeniu u matek i u płodów w grupie eksperymentalnej. Lokalizacja ziarenek enzymo-dodatnich w warunkach normalnych u dorosłych zwierząt była podobna do wykazanej przez Grzyckiego i wsp. (7). W wątrobie płodów z grupy kontrolnej występował intensywny odczyn na dehydrogenazę mleczanową, który w 21 dniu rozwoju upodabnia się już do uzyskiwanego u osobników dorosłych. Można przypuszczać, że terrafun lub jego metabolity hamują syntezę białka enzymatycznego. Stwierdzono, że DDT powoduje obniżenie aktywności dehydrogenazy glukozo-6-fosforanowej w wątrobie zarodków kurcząt i przepiórek (5).

Odczyn na pirofosfatazę tiaminową był podobny w grupie kontrolnej i doświadczalnej zarówno u matek, jak i u płodów. Aktywność na piro-

fosfatazę tiaminową pozostaje w ścisłym związku ze stanem funkcjonalnym struktur Golgiego (1). TPP-aza jest jednym z enzymów zaangażowanych w procesie wydzielania żółci. Aktywny odczyn na pirofosfatazę tiaminową w wątrobie płodów przemawia za przystosowywaniem się do życia poza ustrojem matki. Intensywność reakcji enzymatycznej może wskazywać, że warunki eksperymentu nie wywarły na nią wpływu.

Odczyn na ATP-azę, podobnie jak na pirofosfatazę tiaminową, nie uległ zmianie w grupie kontrolnej i doświadczalnej w wątrobie matek i płodów. Nasze obserwacje związane z łożyskiem dotyczą aktywności ATP-azy i dehydrogenazy mleczanowej. Odczyn na ATP-azę w strukturach łożyska szczura jest bardzo silny, taki jak opisywano w łożyskach ludzkich (2, 8).

W barierze łożyskowej szczura obok wysokiej aktywności na adenozynotrójfosfatazę stwierdza się także wyraźny odczyn na dehydrogenazę mleczanową (14). U szczurzyc doświadczalnych w łożysku uległa zmniejszeniu reakcja na adenozynotrójfosfatazę i dehydrogenazę mleczanową. Świadczy to, że nastąpiło zaburzenie w aktywnym transporcie, który stanowi jeden z ważnych mechanizmów przenikania substancji przez łożysko, a także w beztlenowej drodze przemiany materii komórek (9).

Zmiany w zawartości glikogenu, lipidów i aktywności dehydrogenazy mleczanowej w wątrobie matek i płodów, jak również osłabienie reakcji na badane enzymy w łożysku świadczą, że bariera łożyskowa reaguje na podawany terrafun względnie jego metabolity, a także jest dla nich przepuszczalna. Poza wątrobą łożysko dzięki zawartości enzymów ma właściwości metabolizowania szeregu związków chemicznych. Canivenc (4) przeprowadza analogię między strukturą komórek trofoblastu i komórek wątroby — szczególne podobieństwo widzi w układzie ergastoplazmy oraz w liczbie i w formie mitochondriów. Badania Syrowatka (16) wskazują, że toksyczne działanie fungicydów wyraża się zaburzeniem regulacji oddychania komórkowego i przepuszczalności błon biologicznych. Wydaje się, że niewielka toksyczność fungicydów stosowanych w dawkach dla ochrony roślin wypływa z ich słabego wchłaniania się w przewodzie pokarmowym lub szybkiej przemiany do związków nieaktywnych.

Jak wynika z przeprowadzonych badań terrafun podawany w dużych dawkach samicom ciężarnym wywołuje zmiany w niektórych odczynach histochemicznych w wątrobie matek i płodów oraz w łożysku. Zmiany stwierdzone u płodów pozwalają sądzić, że pięciochloronitrobenzen względnie jego metabolity przenikają poprzez barierę łożyskową. Należy jednak wziąć pod uwagę, że eksperymentowanie w warunkach laboratoryjnych przy stosowaniu dużych dawek środka toksycznego nie można w pełni odnieść do zjawisk, które mają miejsce w warunkach naturalnych.

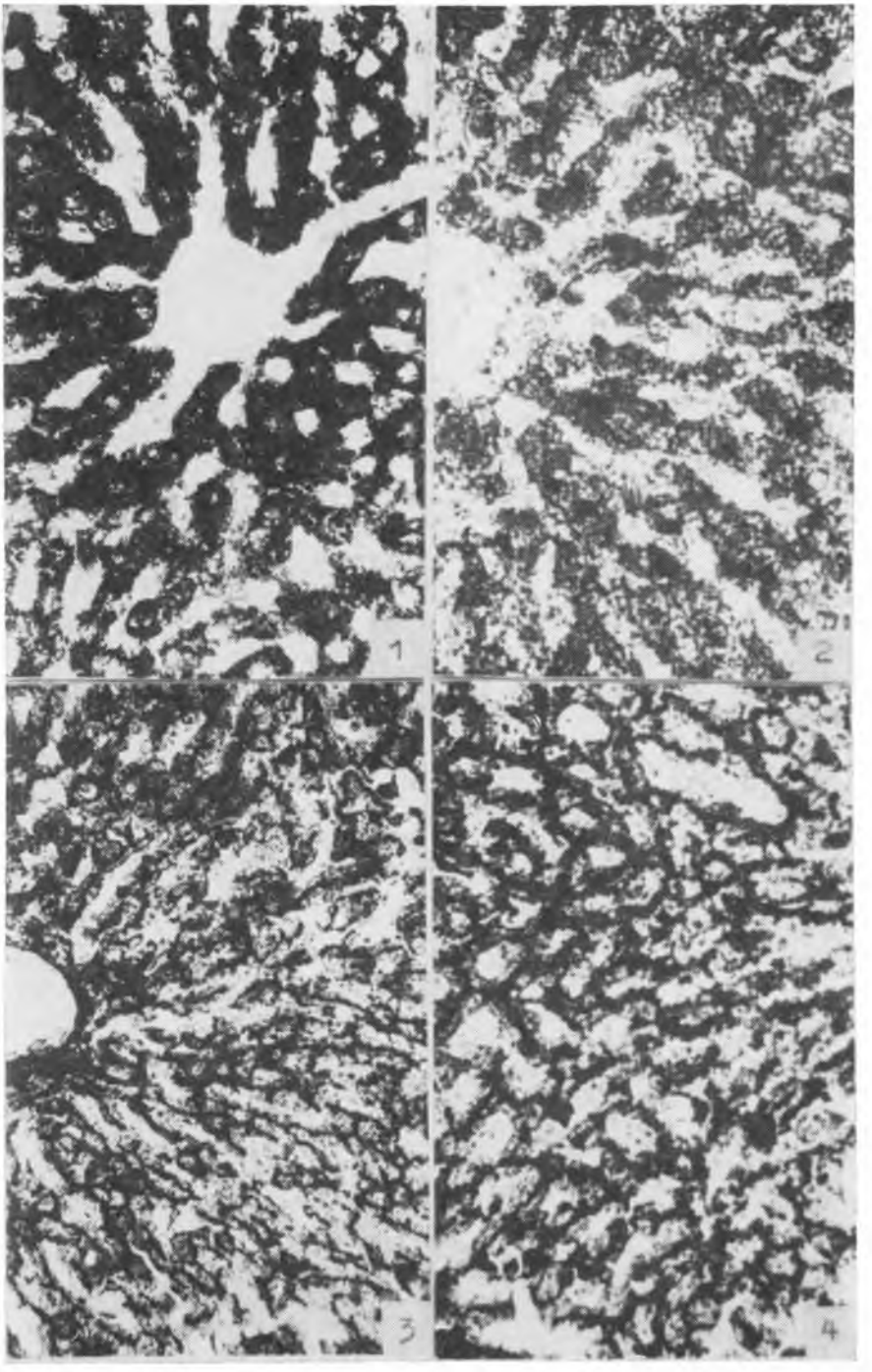

Grażyna Rzeszowska, Jadwiga Romanowska-Sarlej

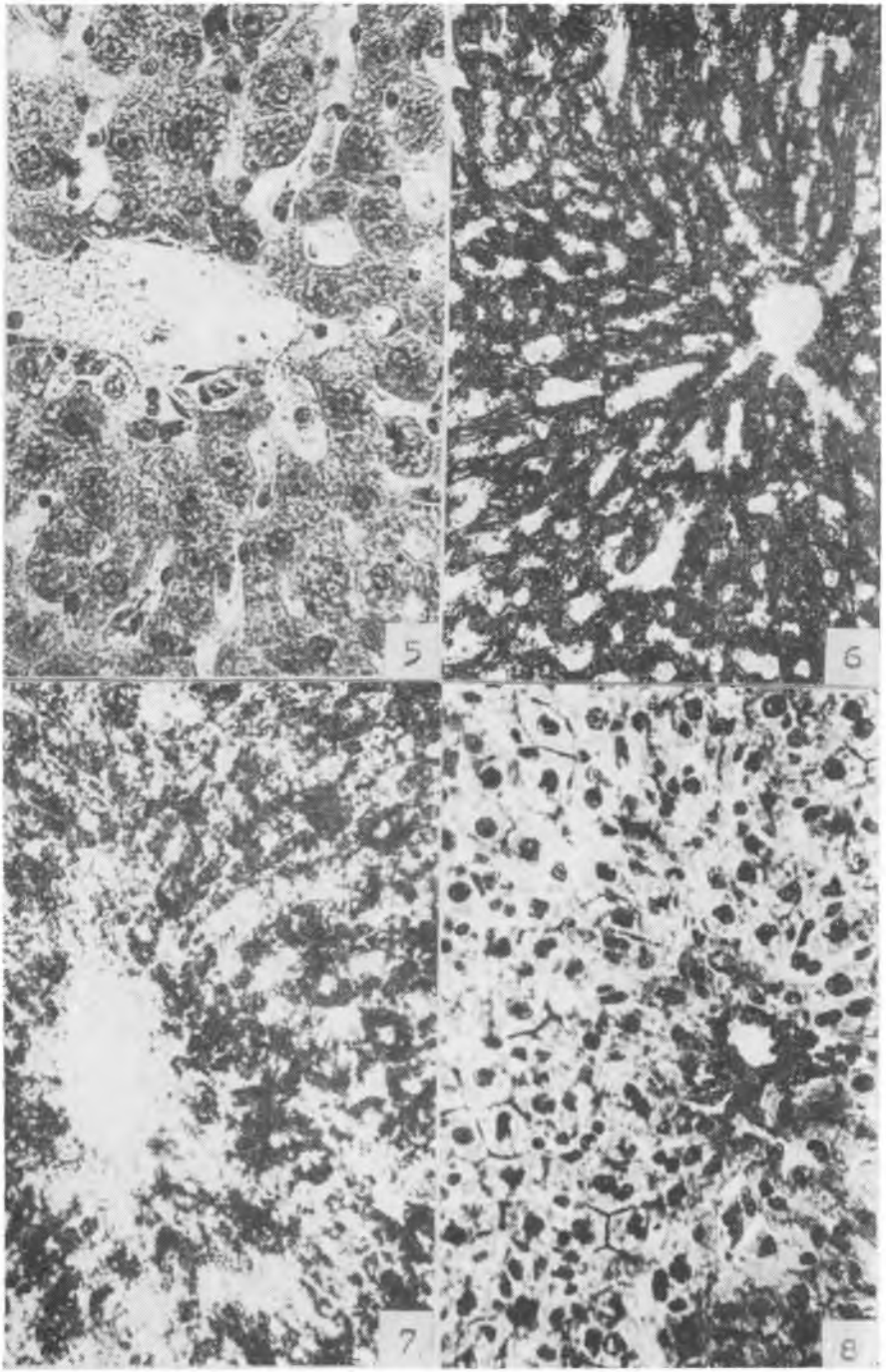
5
6
7
8

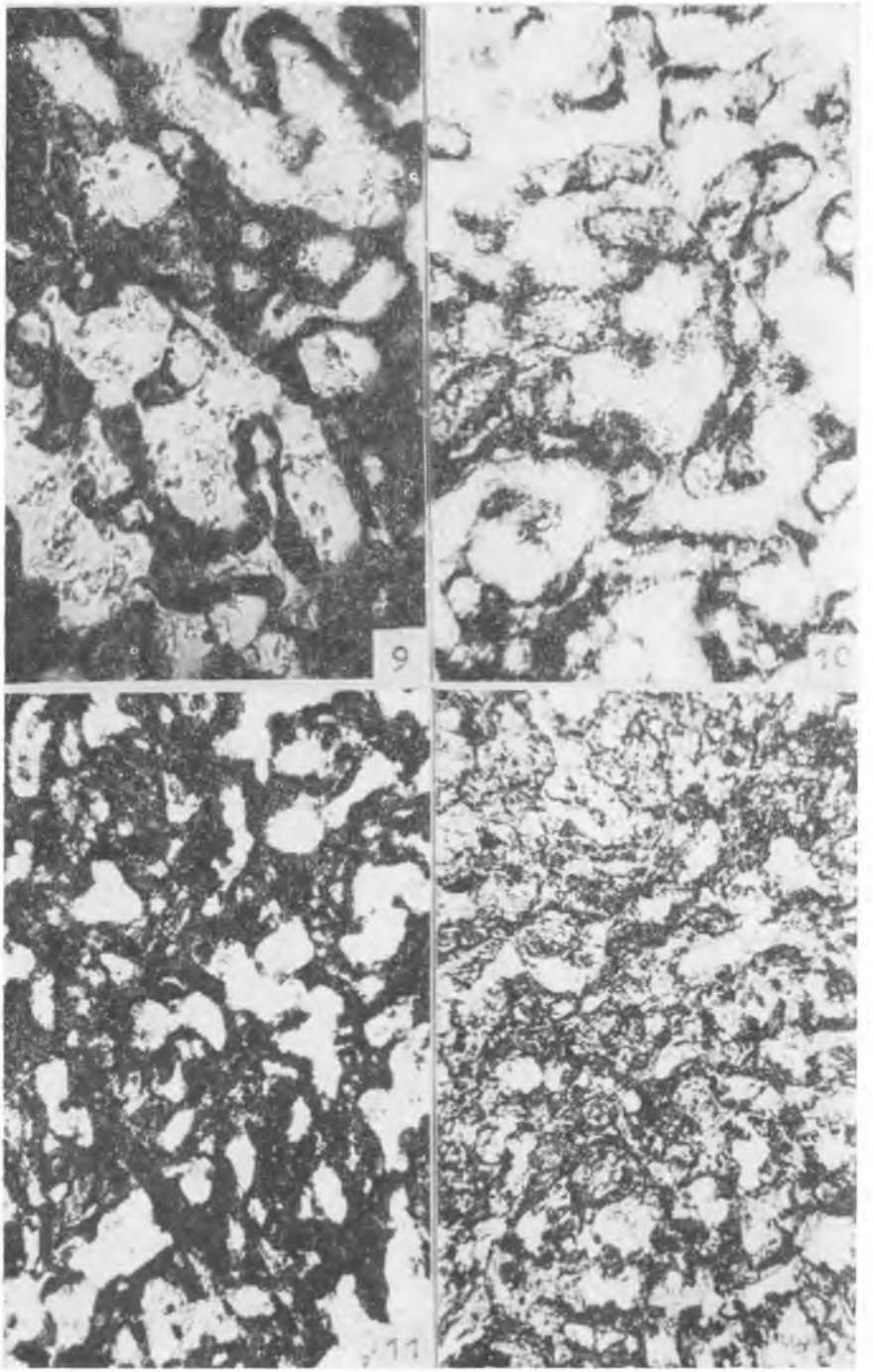
9
10
11

WNIOSKI

1. Podawany terrafun wywołał zmniejszenie się odczynu na glikogen, a wzrost reakcji na lipidy w wątrobie matek i płodów.

2. U zwierząt doświadczalnych wystąpiło osłabienie aktywności dehydrogenazy mleczanowej w wątrobie matek i płodów, natomiast aktywność adenozynotrójfosfatazy i pirofosfatazy tiaminowej pozostała niezmieniona.

3. W łożyskach zwierząt otrzymujących terrafun obserwowano spadek aktywności dehydrogenazy mleczanowej i adenozynotrójfosfatazy.

PIŚMIENNICTWO

1. Allen I. M.: J. Histochem. Cytochem. **11**, 529—541, 1963.
2. Baranowski Z.: Ginek. Pol. **12**, 1297—1308, 1966.
3. Borecki Z., Czerwińska E., Eckstein Z., Kowalik R.: Chemiczne środki grzybobójcze. PWRiL, Warszawa 1965.
4. Canivenc R.: Arch. d'Anat. d'Hist. et d'Embr. Strasburg. **39**, 1—95, 1956.
5. David D.: Archiv. Anat. Micr. Morph. Exp. **62**, 1—13, 1973.
6. Favard P., Jost A.: Archiv. Anat. Micr. Morph. Exp. **55**, 603—632, 1966.
7. Grzycki S., Królikowska-Prasał I.: Zeitschr. f. Mikrosk. Anat. Forschung. **86**, 193—203, 1972.
8. Jonek J., Skałba H., Klimkiewicz Z., Dzieciuchowicz L.: Endokr. Pol. **16**, 301—312, 1965.
9. Mazur H., Piekacz H.: Farmacja Polska. **4**, 273—280, 1970.
10. Meiniel R., Lutz-Osterlag Y., Lutz H.: Archiv. Micr. Morph. Exp. **60**, 248—295, 1971.
11. Meiniel R., Lutz-Osterlag L., Lutz H.: Arch. Anat. Micr. Morph. Exp. **59**, 167—183, 1970.
12. Myca Z.: Pat. Pol. **16**, 427—433, 1965.
13. Ottowicz J.: Pol. Tyg. Lek. **6**, 1293, 1951.
14. Roszkiewicz J., Zawistowski S., Zegarska Z.: Folia Morph. **29**, 259—269, 1970.
15. Rusiecki W.: Toksykologia środków ochrony roślin. PZWL, Warszawa 1966.
16. Syrowatka T.: Badania wpływu fungicydów na komórkowe procesy energetyczne. Rozprawa habilitacyjna. Państwowy Zakład Higieny, Warszawa 1970.
17. Thys O.: J. Microsc. **9**, 899—906, 1970.
18. Zegarska Z., Śmiechowska W.: Acta Biol. et Med. **2**, 51—58, 1958.

OBJAŚNIENIA RYCIN

Ryc. 1. Wątroba szczura z grupy kontrolnej. Reakcja na dehydrogenazę mleczanową. W pobliżu żyły centralnej widoczne skupiska komórek z bardzo silnym odczynem enzymatycznym. Mikroskop Lumipan C. Zeiss. Jena. Pow. ok. 300×.

Ryc. 2. Wątroba szczura z grupy doświadczalnej. Osłabienie odczynu na dehydrogenazę mleczanową w porównaniu z kontrolą. Mikroskop Lumipan C. Zeiss. Jena. Pow. ok. 300×.

Ryc. 3. Wątroba szczura z grupy kontrolnej. Intensywna reakcja na pirofosfatazę tiaminową widoczna w ściankach kanalików żółciowych. Mikroskop Lumipan C. Zeiss. Jena. Pow. ok. 300×.

Ryc. 4. Wątroba szczura kontrolnego. Wyraźny odczyn na ATP-azę w kanalikach żółciowych. Mikroskop Lumipan C. Zeiss. Jena. Pow. ok. 300×.

Ryc. 5. Wątroba zarodka szczura z grupy doświadczalnej. Komórki wątrobowe obficie wypełnione ziarenkami lipidów. Mikroskop Lumipan C. Zeiss. Jena. Pow. ok. 300×.

Ryc. 6. Wątroba zarodka szczura kontrolnego. Silna aktywność dehydrogenazy mleczanowej zwłaszcza w okolicy żyły centralnej. Mikroskop Lumipan C. Zeiss. Jena. Pow. ok. 300×.

Ryc. 7. Wątroba zarodka szczura z grupy doświadczalnej. Mniejsza aktywność dehydrogenazy mleczanowej w porównaniu z kontrolną. Mikroskop Lumipan C. Zeiss. Jena. Pow. ok. 300×.

Ryc. 8. Wątroba szczura kontrolnego. Odczyn na adenozynotrójfosfatazę. Mikroskop Lumipan C. Zeiss. Pow. ok. 300×.

Ryc. 9. Reakcja na dehydrogenazę mleczanową w komórkach trofoblastycznych łożyska szczura kontrolnego. Mikroskop Lumipan C. Zeiss. Jena. Pow. ok. 300×.

Ryc. 10. Reakcja na dehydrogenazę mleczanową w komórkach trofoblastycznych łożyska szczura z grupy doświadczalnej. Osłabienie aktywności enzymatycznej w porównaniu z kontrolą. Mikroskop Lumipan C. Zeiss. Jena. Pow. ok. 300×.

Ryc. 11. Reakcja na ATP-azę w labiryncie łożyska szczura kontrolnego. Mikroskop Lumipan C. Zeiss. Jena. Pow. ok. 300×.

Ryc. 12. Odczyn na ATP-azę w labiryncie łożyska szczura z grupy doświadczalnej. Spadek aktywności enzymatycznej w porównaniu z kontrolą. Mikroskop Lumipan C. Zeiss. Jena. Pow. ok. 300×.

РЕЗЮМЕ

Исследовано поведение гликогена, липидов и активность лактатной дегидрогеназы, тиаминовой пирофосфатазы в печени эмбрионов и беременных крыс, которым со второго дня беременности подавали „Террафун".

В последе наблюдали активность лактатной дегидрогеназы и аденозинотрифосфатазы. Пробы для исследования взяли на 21 день беременности.

В результате проведенного наблюдения замечено, что у подопытных животных — как у матери, так и у плодов — уменьшалась реакция на гликоген, увеличивалась на липиды, ослаблялась активность лактатной дегидрогеназы, зато реакция на аденозинотрифосфатазу и тиаминовую пирофосфатазу оставалась неизменной. В последе обнаружено понижение активности лактатной дегидрогеназы и аденозинотрифосфатазы.

SUMMARY

The behaviour of glycogen and lipids and the activity of lactic dehydrogenase, tiamine pyrophosphatase and adenisinetriphosphatase were

examined in rat embryo livers and in the livers of the female rats treated with Terrafun beginning with the second day of the gestation period. The activity of lactic dehydrogenase and adenosinetriphosphatase was observed in the placenta. Sample material was taken for examination on the twenty-first day of gestation period. The above examinations showed both in the pregnant rats and their foetuses, a decreased reaction to glycogen, an increased reaction to lipids, an increased activity of lactic dehydrogenase and an unchanged reaction to adenisinetriphosphatase and tiamine pyrophosphatase. An increased activity dehydrogenase and that of adenosinetriphosphatase were found in the placentas.

EXPLANATION TO FIGURES

Fig. 1. Liver of a control rat. Reaction to lactic dehydrogenase. A distinct agglomeration of cells with a strong enzymatic reaction near the central vein. Microscope Lumipan C. Zeiss. Jena. Magn. approx. ×300.

Fig. 2. Liver of an experimental rat. A diminished reaction to lactic dehydrogenase in comparison with that observed in a control rat. Microscope Lumipan C. Zeiss. Jena. Magn. approx. ×300.

Fig. 3. Liver of a control rat. Intense reaction to tiamine pyrophosphatase in the walls of the bile canaliculis. Microscope Lumipan C. Zeiss. Jena. Magn. approx. ×300.

Fig. 4. Liver of a control rat. Distinct reaction to ATP-ase in the bile canaliculis. Microscope Lumipan C. Zeiss. Jena. Magn. approx. ×300.

Fig. 5. Embryo liver of an experimental rat. Liver cells filled up with granules of lipids. Microscope Lumipan C. Zeiss. Jena. Magn. approx. ×300.

Fig. 6. Control embryo liver. Lower activity of lactic dehydrogenase. Microscope Lumipan C. Zeiss. Jena. Magn. approx. ×300.

Fig. 7. Experimental embryo liver. A diminished activity of lactic dehydrogenase in comparison with that of a control embryo liver. Microscope Lumipan C. Zeiss. Jena. Magn. approx. ×300.

Fig. 8. Control embryo liver. Reaction to adenosinetriphosphatase. Microscope Lumipan C. Zeiss. Jena. Magn. approx. ×300.

Fig. 9. Reaction to lactic dehydrogenase in the placental trofoblastic cells of a control rat. Microscope Lumipan C. Zeiss. Jena. Magn. approx. ×300.

Fig. 10. Reaction to lactic dehydrogenase in the placental trofoblastic cells of an experimental rat. A diminished activity of the enzyme in comparison with that of a control rat. Microscope Lumipan C. Zeiss. Jena. Magn. approx. ×300.

Fig. 11. Reaction to ATP-ase in the placental labyrinth of a control rat. Microscope Lumipan C. Zeiss. Jena. Magn. approx. ×300.

Fig. 12. Reaction to ATP-ase in the placental labyrinth of an experimental rat. A diminished enzymatic activity in comparison with that of a control rat. Microscope Lumipan C. Zeiss. Jena. Magn. approx. ×300.