ANNALES
UNIVERSITATIS MARIAE CURIE-SKŁODOWSKA
LUBLIN — POLONIA
VOL. III, 2. SECTIO D 1948

Z II Kliniki Chorób Wewnętrznych Wydziału Lekarskiego Uniwersytetu M. C. S. w Lublinie
Dyrektor: Prof. Dr J. Węgierko

S. E. ŁUCZYŃSKI

Rytm cwałowy serca w świetle analizy graficznej*)

Gallop rhythm of the heart in the light of the graphic analysis.

Wstęp.

Dzisiejsze nasze wiadomości o rytmie cwałowym, do niedawna jeszcze skąpe, zawdzięczamy w dużej mierze ostatnim postępom kardiofonografii, a więc gałęzi kardiologii zajmującej się graficznym notowaniem dźwięków serca

Sama myśl graficznego wyobrażenia tonów bynajmniej nie jest nowa. Nie będę utartym zwyczajem kreślił jej historycznego rozwoju, wspomnę tylko, że u nas, już w r. 1901 Hołowiński, ogłosił wyniki swoich długoletnich badań w tej dziedzinie podjętych z inicjatywy Pawińskiego w monografii zatytułowanej: „O fotografii tonów serca" Dodać należy, że wyniki jakie uzyskał, stanowiły jak na ówczesne stosunki prawdziwy postęp, niemniej jednak wszystkie metody, a co za tym idzie, i wyniki z tego okresu są niedokładne. Rok 1903 zadecydował o dużym postępie w zakresie naszej wiedzy o chorobach serca dzięki wynalezieniu przez Einthovena galwanometru strunowego. Wykrycie prądów czynnościowych w mięśniu sercowym oraz możność ich rejestracji stworzyły podwaliny pod współczesną elektrokardiografię. Nic zatem dziwnego, że umysły badaczów zwróciły się ku tej nowej a tak wiele obiecującej gałęzi nauki. Spodziewane wyniki nie dały na siebie długo czekać. Usystematyzowanie całego przed erą elektrokardiograficzną w wielu szczegółach niezrozumiałego działu niemiarowości, wgląd w pewne stany mięśnia sercowego oraz krążenia wieńcowego, oto w skrócie telegraficznym główne zdobycze, o które wzbogaciła się kardiologia dzięki badaniom elektrokardiograficznym. W jednej tylko dziedzinie elektrokardiografia

*) Praca niniejsza została wykonana w Oddziale Chorób Wewnętrznych Szpitala św. Łazarza w Warszawie w r. 1939 (Kierownik: Prof. Dr. M. Semerau-Siemianowski).

zawiodła zupełnie nasze nadzieje, mianowicie w dziedzinie wad sercowych, poza może mało charakterystycznymi zmianami, jakie spotykamy w zwężeniu lewego ujścia żylnego, a które w języku elektrokardiograficznym określamy jako hyperergia et asynchronia atriorum. Lukę tę ma wypełnić kardiofonografia uzbrojona w aparaturę znacznie dzisiaj ulepszoną. Poza dziedziną wad sercowych kardiofonografia znajduje właściwe zastosowanie tam, gdzie chodzi o obiektywną analizę zjawisk dźwiękowych serca, że wspomnę tylko o rytmie cwałowym, którego zagadnienie stanowi bodajże najlepszy przykład tych korzyści, jakie wypływają dla kliniki z badań kardiofonograficznych.

Z tych względów podjąłem się na propozycję Kierownika Oddziału Prof. M. Semerau-Siemianowskiego[1]) zestawienia mało u nas jeszcze rozpowszechnionych wiadomości z tej dziedziny, dotyczących cwału oraz sprawdzenia na naszym materiale szpitalnym wartości nowoczesnych poglądów z uwzględnieniem używanego w chwili obecnej mianownictwa.

I. Dane fizjologiczne.

1. Ogólne dane.

Zanim przejdę do właściwego tematu, wydaje mi się rzeczą pożyteczną przypomnieć choćby w najogólniejszych zarysach podstawowe dane z akustyki, które mogą mieć praktyczne znaczenie i przyczynić się do lepszego zrozumienia szeregu zagadnień związanych z rytmem cwałowym.

Jak powstają zjawiska głosowe? Nagłe wstrząśnienie jakiegokolwiek ciała wprawia je w drgania mniej lub więcej szybkie. Drgania te, udzielając się otoczeniu, którym może być zarówno powietrze jak każdy inny rodzaj materii, przenoszą się na odległość ruchem postępowym właściwym falom z szybkością, jak wiemy, około 340 m/sek. Fala taka doszedłszy do przewodu usznego, wywołuje dzięki swej energii kinetycznej wstrząśnienia narządu słuchu, te zaś na drodze psychofizycznej przekształcają się we wrażenia słuchowe.

Jeżeli źródło głosu (wraz z cząstkami przewodnika) wykonywa drgania, które są ściśle jednakowe i powtarzają się w równych odstępach czasu, wówczas wrażenie otrzymane nazywamy dźwiękiem. Drgania nieregularne co do natężenia i okresowości powodują wrażenia głosowe zwane szmerami.

Według prawa Ohma każdy dźwięk składa się z pewnej ilości tonów harmonicznych. Ton więc, podobnie jak dźwięk, wykazuje do-

---

[1]) Pragnę przy tej sposobności wyrazić p. Prof. Semerau-Siemianowskiemu szczere podziękowanie za inicjatywę do tej pracy i udzieloną przy jej wykonaniu pomoc.

kładną periodykę drgań a różni się od dźwięku tym, że jest zjawiskiem prostym.

Z tego co powiedziano wynika, że tzw. tony serca z punktu widzenia fizyki nie są właściwie tonami a szmerami, już bowiem Einthoven wykazał, że ani drgania same ani odstępy pomiędzy poszczególnymi drganiami nie są jednakowe.

W każdym dźwięku ucho rozpoznaje trojaką własność: natężenie czyli głośność, wysokość i barwę.

Natężenie, czyli głośność zjawiska słuchowego zależy w pierwszym rzędzie od amplitudy drgań i jest proporcjonalne do jej kwadratu. Obok amplitudy na głośność zjawiska słuchowego ma wpływ również częstotliwość drgań. Jak się niebawem dowiemy, ucho ludzkie jest nader czułe na dźwięki wysokie tak, że zjawisko dźwiękowe o dużej częstotliwości, chociażby nawet małej amplitudzie, objawia się nam jako silny głos. Dźwięki niskie, aby mogły być równie dobrze słyszane powinny mieć bez porównania większą amplitudę.

Obok źródła głosu, na słyszalność zjawiska głosowego wpływa także otoczenie. Wiemy z fizyki, że energia kinetycznych drgań udzielających się uchu, jest proporcjonalna do masy przewodnika drgającego, a więc do jego gęstości. Najlepszymi przewodnikami głosu są ciała stałe, w powietrzu rozrzedzonym głos brzmi bardzo słabo.

Wreszcie, na słyszalność zjawisk akustycznych ma jeszcze wpływ sposób doprowadzenia fal głosowych do ucha. Wszelkie urządzenia zapobiegające rozpraszaniu się głosu zwiększają jego natężenie. Przekonano się, że rura o gładkich ścianach przewodzi głos na bardzo daleką odległość prawie bez osłabienia. Doświadczenie to znalazło praktyczne zastosowanie w auskultacji klinicznej.

Wysokość dźwięku zależy od ilości drgań w sekundzie, czyli od tzw. częstotliwości drgań; innymi słowy, dwa dźwięki o tej samej ilości drgań w sekundzie mają jednakową wysokość. Dla orientacji podam, że częstotliwość zasadniczych tonów serca (I i II) waha się od 50—120 drgań/sek., szmery wewnątrz-sercowe wykazują 200—400 [wyjątkowo do 500] drgań/sek., szmery osierdziowe około 800 i więcej. Z powyższego zestawienia widzimy, że szmery sercowe zawierają wyższe częstotliwości drgań od tonów, wbrew temu co się jeszcze niekiedy spotyka w piśmiennictwie.

Barwa dźwięku. Dźwięki, jednakowej nawet wysokości, ale wydane przez odmienne źródła głosu, wywołują w naszym uchu wrażenia różne. Ta różnobarwność wrażeń słuchowych zależy od pewnego prawidła drgania, które w zależności od źródła głosu bywa rozmaite. Tony serca różnych osobników mają zwykle różną barwę, co stanowi własność osobniczą.

O ile chodzi o szmery, to w ich odczuwaniu zachodzą pokrewne stosunki jak przy tonach, to znaczy, mamy do czynienia z ich trwaniem, natężeniem, wysokością itd.

2 Ucho jako aparat odbiorczy.

Ucho jest spośród naszych zmysłów narządem najczulszym, obejmuje bowiem skalę wrażeń słuchowych o blisko 12 oktawach, podczas gdy np. oko wrażliwe jest na zjawiska świetlne w granicach niespełna jednej oktawy. Czułość ta przejawia się również pod względem chronometrycznym. Według Helmholtza ucho rozróżnia synchronizm dwóch tonów z dokładnością 1/100 sek., tzn. innymi słowy, że ucho stwierdza, iż dwa zjawiska słuchowe powstają na skutek dwóch oddzielnych podniet już wówczas, gdy przerwa pomiędzy nimi wynosi zaledwie 1/100 sekundy. W praktyce wartości te są nieco większe i wynoszą np. przy rozczepieniu tonów ok. 2—4/100 sek., przy rozdwojeniu są odpowiednio większe.

Słuch nasz, oczywiście, jest ograniczony. Górna granica zdolności apercepcyjnej ucha leży przy około 20.000 drgań w sekundzie, dolna pomiędzy 20—30. Te granice słyszalności zależne są zresztą w wysokim stopniu od indywidualnych właściwości ucha. O ile górna granica mniej nas interesuje, wszystkie bowiem zjawiska dźwiękowe zachodzące w sercu nie przekraczają mniej więcej 700—800 drgań/sek., o tyle dolna granica posiada dla nas duże znaczenie. Dokładne pomiary częstotliwości drgań wykazały, że ton dodatkowy w rytmie cwałowym, bardzo często wykazuje ilość drgań, obracającą się właśnie wokół tej dolnej granicy. Tłumaczy nam to dostatecznie głuchy charakter tonu dodatkowego w cwale, z jakim najczęściej się spotykamy. Nie dość na tym, okoliczność wspomniana w zespole niekorzystnych warunków, o których będzie niebawem mowa, może sprawić, że ton dodatkowy jest dla naszego ucha zupełnie niedostępny, pomimo, iż wyraźnie występuje na krzywej. Już z tego krótkiego przykładu widzimy, że ucho mimo swej czułości, wymaga w dziedzinie rytmu cwałowego kontroli, za pomocą obiektywnych metod graficznych.

Z punktu widzenia fizykalnego ucho nie jest jednak narządem doskonałym. Charakterystyczną cechą psychofizyczną ucha jest to, że na drgania wysokoczęstotliwe reaguje znacznie lepiej niż na drgania o niskiej częstotliwości. Sprawą tą zajmowali się szczegółowo: Posener i Trendelenburg. Z doświadczeń ich wiemy, że optimum percepcji leży przy 2.500 drganiach/sek. i wynosi 100%. Ta sama zdolność przy 30 drganiach/sek. wynosi zaledwie 0,05%. Idąc od dolnej granicy w górę, czułość ta wzrasta, przy czym progresja jest dość gwałtowna i wynosi:

przy	30	drganiach	— 0,05%
„	100	„	— 0,9%
„	200	„	— 4,5%
„	1000	„	— 50,0%
„	2500	„	— 100,0%

Z powyższego zestawienia wynika, że czułość słuchowa dla dźwięku np. o 100 drganiach/sek. jest 18 razy większa od czułości przy dźwięku o 30 drganiach.

Ta charakterystyczna właściwość ucha ma doniosłe znaczenie dla obiektywnej oceny wyników auskultacyjnych. Może się bowiem zdarzyć, że spośród dwóch tonów jeden będzie się wydawał głośniejszy tylko dlatego, że zawiera drgania wyższej częstotliwości. Inny przykład korzyści wypływających z graficznej rejestracji tonów: ton przykryty przez szmer może być dla ucha niesłyszalny, choć na krzywej uwidoczni się wyraźnie.

Wspomnieliśmy, że ton dodatkowy rytmu cwałowego może być w pewnych warunkach dla ucha niedostępny. Należy pamiętać, że o słyszalności danego zjawiska słuchowego, poza indywidualnymi właściwościami w odczuwaniu, decyduje jeszcze cały szereg warunków, które muszą być spełnione. Warunki te dotyczą w pierwszym rzędzie źródła głosu, a więc:

a) liczba drgań musi leżeć w obrębie pewnej górnej i dolnej granicy,

b) amplituda drgań nie może być zbyt mała,

c) czas trwania zjawiska dźwiękowego nie może być zbyt krótki.

Obok źródła głosu, na słyszalność danego zjawiska wpływa otoczenie, przy czym należy pamiętać, że tkanka zbita, nacieczona, przewodzi głos lepiej aniżeli tkanka powietrzna. Nie bez znaczenia również jest sposób doprowadzania fal dźwiękowych do ucha. Bezpośrednie osłuchiwanie serca uchem bywa na ogół rzadko stosowane, choć odnosimy przy tym podwójną korzyść, odbierając równocześnie wrażenia słuchowe i czuciowe. Nabiera to specjalnego znaczenia w rytmie cwałowym szczególniej w tych przypadkach, kiedy głuchemu zazwyczaj zjawisku dźwiękowemu towarzyszy uniesienie okolicy ponad-sercowej dające się wyczuć (shock). Ponieważ przyrządy, którymi posługujemy się przy osłuchiwaniu serca wpływają również do pewnego stopnia na słyszalność zjawisk dźwiękowych, warto zapoznać się z ich charakterystycznymi właściwościami.

Z doświadczeń Posenera wynika, że słuchawka drewniana, która w osłuchiwaniu serca zdobyła sobie niemal wyłączne prawo obywatelstwa, zachowuje się podobnie jak ucho, tzn. przewodzi szczególnie dobrze zjawiska dźwiękowe o wysokiej częstotliwości drgań ze szkodą niskich. Fonendoskop natomiast zachowuje się wprost przeciwnie, upośledza drgania wysoko częstotliwe, przewodząc znacznie lepiej niskie

częstotliwości. Z tej racji stetoskop nadaje się szczególnie dobrze do osłuchiwania szmerów serca, szmerów tarcia i oddechu oskrzelowego — wszystkie te bowiem zjawiska charakteryzują się wysoko częstotliwym przebiegiem drgań. W przeciwieństwie do tego tony serca oraz szmery pęcherzykowe są lepiej słyszalne przez fonendoskop. W świetle badań Posenera, fonendoskop, jak widzimy, nabiera specjalnego znaczenia dla osłuchiwania rytmu cwałowego.

Dodam, że spostrzeżenia Posenera mieliśmy możność sprawdzić na materiale klinicznym. Wyniki osłuchiwania fonendoskopem w zakresie tonów, poddane kontroli graficznej, były na ogół dokładniejsze od wyników uzyskanych za pomocą słuchawki. Szczególniej czuły na niskie dźwięki okazał się fonendoskop Collina.

II. Prawidłowa krzywa tonów.

(Fonokardiogram)

Po tych wstępnych uwagach przechodzę do opisu prawidłowego fonokardiogramu, którego znajomość stanowi nieodzowny warunek należytego zrozumienia rytmu cwałowego.

Celem dokładnego zbadania ruchów drgających ciał wydających dźwięki, uciekamy się do wykreślenia linii falowej danego ruchu, Fonokardiogram (Fkg.) jest właśnie taką linią falową, czyli jak mówimy „krzywą tonów", na której za pomocą odpowiedniej aparatury zostały zapisane drgania będące przyczyną zjawisk dźwiękowych zachodzących podczas czynności serca. Sam fkgram nic nam jeszcze nie mówi, dopiero zapisany równocześnie z elektrokardiogramem, pozwala zorientować się w stosunkach czasowych pomiędzy poszczególnymi zjawiskami dźwiękowymi serca. Rzadziej zapisujemy go z kardiogramem lub krzywą tętna żylnego.

Już na pierwszy rzut oka można rozpoznać na fonokardiogramie dwa zasadnicze tony serca:

1. I-szy ton rozpoczyna się mniej więcej z końcem załamka R ekgramu (ok. 0,02 sek. od końca R). Składa się z 2 — 3 wychyleń o względnie dużej amplitudzie, z których drugie jest zazwyczaj największe. Czas trwania I-go tonu wynosi ok. 0,1 sek. Przy tej okazji należy zaznaczyć, że dokładne pomiary tonów są w wielu przypadkach niemożliwe, trudno bowiem ustalić zarówno ich początek jak koniec. Niekiedy pierwszy ton bywa poprzedzony przez kilka drobnych wychyleń o znikomej amplitudzie i bardzo niskiej częstotliwości drgań [poniżej 20/sek.] Podobne wychylenia można również czasami zauważyć pod koniec I-go tonu. Na tej podstawie niektórzy autorzy dzielą I-szy ton na 3 odcinki: początkowy, środkowy i końcowy. O słyszalności I-go tonu decyduje odcinek środkowy obejmujący częstotliwości drgań od 50—70/sek.

Wychylenia początkowe zjawiają się bezpośrednio przed wzrostem ciśnienia wewnątrzkomorowego, wytworzonego przez skurcz komory. Brak ich na krzywej ma być wynikiem zbyt małej czułości aparatury w stosunku do intesywności drgań. Niekiedy występują dopiero po wysiłku fizycznym, poza tym częściej przy odprowadzeniu z koniuszka lub obnażonych okolic serca niż z jego podstawy.

Oscylacje główne zjawiają się w fazie czynności serca zwanej skurczem izometrycznym — końcowe, dokładnie w momencie wyrzucania krwi: Faza skurczu izotonicznego (Cossio i Lascales).

2. II-gi ton rozpoczyna się w zasadzie tuż po skończeniu zał. T ekgramu, niekiedy jednak zdarza się, że II-gi ton występuje przed zał. T, jak to widzimy na ryc. 2-giej. Zazwyczaj składa się z 2 — $2^1/_2$ wychyleń o nieco niższej amplitudzie od I-go tonu i częstotliwości drgań od 50 — 120/sek. Również i czas trwania jest nieco krótszy.

Odległość od I tonu do II należy do skurczu (systole), od II do I następnej ewolucji serca do rozskurczu (diastole). Rozkurcz dzielimy na protodiastolę, mezodiastolę i presystolę.

Jeżeli chodzi o mechanizm powstawania, to powszechnie przyjmuje się, że I-szy ton powstaje na skutek drgań całego otoczenia komory (czynnik mięśniowy i zastawkowy) z dużą przewagą drgań samego mięśnia — natomiast II-gi ton odpowiada ściśle czynności zastawek półksiężycowatych.

3. Ton przedsionkowy. Oprócz tych dwóch tonów zasadniczych można niekiedy dostrzec na prawidłowym fkgramie niestały dodatkowy ton w postaci małego wychylenia (ryc. 1, zał. A), które wy-

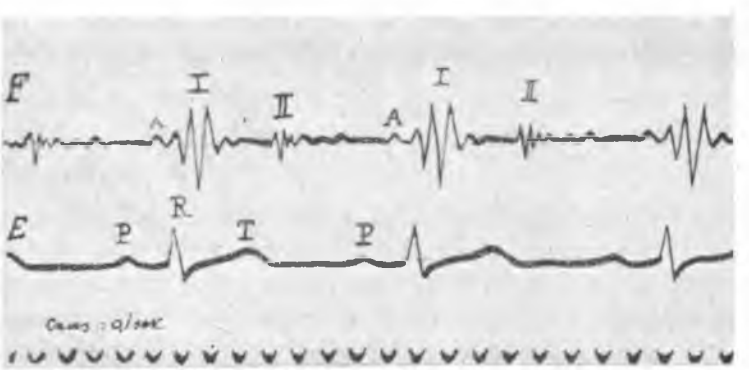

RYC. 1.
Prawidłowa krzywa tonów serca w zestawieniu z elektrokardiogramem. Miejsce odprowadzenia: okolica koniuszka. Czas 0,1 sek.

stępuje na krzywej w odległości kilku setnych po zał. P, a przed zał. R, a więc przypada w obrębie początkowego odcinka I-go tonu, z którym bywa utożsamiany (Cossio i Lascales). Ścisły związek czasowy z zał. P. nasuwa przypuszczenie, że chodzić tu może o drgania zależne od czynności przedsionków. Koncepcja ta znalazła potwierdzenie na

krzywych zapisanych w bloku całkowitym serca, gdzie mamy szczególnie korzystne warunki do prześledzenia tego zjawiska.

Stosunki, jakie tu zachodzą, są uwidocznione na ryc. 2, z której wynika, że każdemu zał. P ekgramu odpowiada małe wychylenie na krzywej tonów. Osłuchowo towarzyszy mu to, co Francuzi nazywają „bruit en echo", tj. głuche zjawisko dźwiękowe, jak gdyby odgłos tonu dochodzący z oddali.

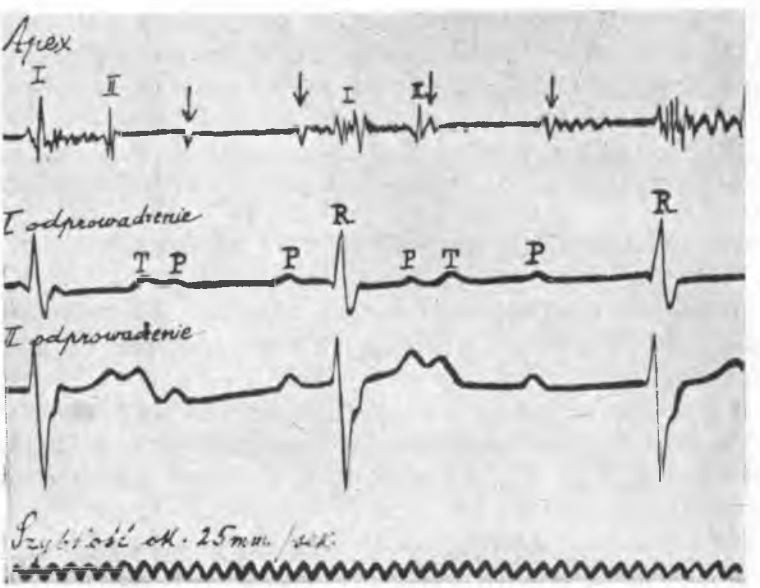

RYC. 2.
Blok całkowity serca. (↓): ton przedsionkowy.

Niemniej przekonywujący dowód na poparcie powyższej koncepcji stanowi ryc. 3, na której ton przedsionkowy składa się nie z jednego, lecz z dwóch wychyleń A_1 i A_2, odpowiadających skurczom poszczególnych przedsionków i przedzielonych odstępem czasu równym ok. 0,03 sek. Za powyższym wnioskiem przemawia elektrokardiogram z którego wynika, że przedsionki kurczą się niejednocześnie (asynchronizm).

W warunkach fizjologicznych drgania powstające w ścianie przedsionka podczas jego czynności są nieznaczne i zazwyczaj zlewają się z drganiami I-go tonu serca tak, że na krzywej nie znajdujemy ich odpowiednika. W tych zaś nielicznych przypadkach, w których skurcz przedsionka przejawia się na krzywej w postaci drobnych oscylacyj, drgania te przechodzą bezpośrednio w drgania I go tonu, powodując, że ucho wysłuchuje niekiedy I-szy ton mało zwarty lub nawet rodzaj szmeru przedskurczowego,

W świetle powyższych badań należy przyjąć, że na powstanie I-go tonu składają się drgania nie tylko otoczenia komór, ale również drgania samych przedsionków.

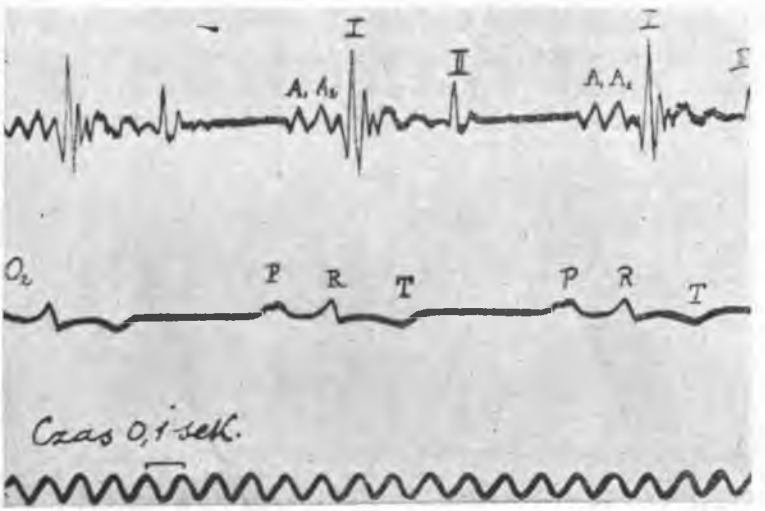

RYC. 3.
S. N. lat 60. Rozpoznanie: Myodegeneratio cordis arteriosclerotica, Insufficientia circulatoria centralis chr., Emphysema pulmonum. Hyperaemia passiva organorum, Ascites, Anasarca.

Każde wydatniejsze wystąpienie na krzywej tonu przedsionkowego, każda nienormalnie wysoka jego fala idzie z reguły w parze z mniej lub więcej ciężkim uszkodzeniem mięśnia sercowego i jest wyrazem wzmożonej akcji przedsionka.

Ryc. 4 dotyczy chorej lat 64, z objawami poczynającej się niedomogi krążenia pochodzenia sercowego, na tle długotrwałego nadciśnienia. Na krzywej tonów widzimy wyraźnie zarysowujący się ton przedsionka (A) o stosunkowo niedużej amplitudzie. Elektrokardiogram wykazuje wyraźne cechy uszkodzenia mięśnia sercowego średniego stopnia.

Jeżeli chodzi o słyszalność tonu przedsionkowego, to już z tego, co powiedzieliśmy poprzednio wynika, że w warunkach prawidłowych nie jest on nigdy słyszalny. Nie wysłuchiwaliśmy go zresztą również w przypadkach zamieszczonych na ryc. 3 i 4, co należy sobie tłumaczyć w pierwszym rzędzie małą amplitudą drgań.

4. III-ci ton. Do zjawisk niestałych na normalnym fonokardiogramie należy również tzw. trzeci ton serca (Thayer i Gibson). Jest rzeczą niezmiernie charakterystyczną, że III ci ton występuje na krzywych z dużą regularnością w odległości wahającej się od 0,11—0,18

sek. od początku II-go tonu, najczęściej odległość ta wynosi 0,13 sek. Pierwszym, który go wykrył przedmiotowo był Einthoven. Jak wynika z opisu przypadku zarejestrowanego u osobnika 21-letniego, III ci ton składał się zaledwie z jednego wychylenia i miał amplitudę około 1 mm. Ze zbadania szeregu krzywych Einthoven wyprowadza wniosek, że III-ci ton występuje u większości ludzi. Jeśli chodzi o słyszalność tego zjawiska, to ani Einthoven ani jego współpracownicy nigdy III-go tonu nie słyszeli, co jest zrozumiałe, jeżeli uwzględnimy bardzo małą amplitudę drgań i niską częstotliwość (poniżej 20 drgań sek.). Z badań ostatnich lat, po których linii idą także nasze spostrzeżenia, wynika, że w warunkach normalnych III-ci ton jest raczej zjawiskiem rzadkim, zwłaszcza u osobników powyżej 18 lat. Nie brak również poglądów odmiennych, a nawet krańcowo przeciwnych. Thayer miał go stwierdzić w 65% zdrowych osobników, podczas gdy np. Gubergritz uważa III-ci ton za najnormalniejsze zjawisko u człowieka i utrzymuje, że wobec tego normalnym rytmem serca jest rytm nie dwu- a trójtaktowy. Stanowisko Gubergritza jest dość odosobnione; nie znalazło ono zresztą uznania wśród klinicystów.

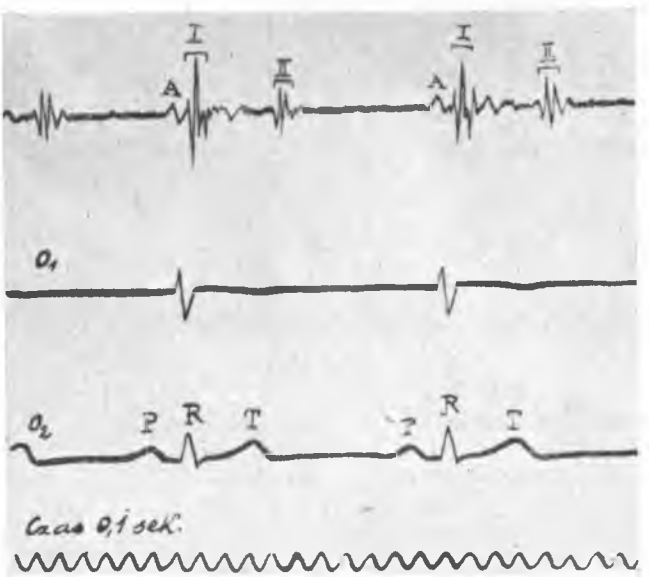

RYC. 4.
A. S. lat 61 Myod-generatio cordis arteriosclerotica, Hypertonia essentialis, Insufficientia circulatoria centralis chroniąca.

Ta duża rozbieżność poglądów, jaką spostrzegamy u autorów, wynikła najprawdopodobniej stąd, że III-ci ton nie jest zjawiskiem stałym i, że na jego pojawienie się wpływa szereg czynników, z których poza wiekiem osoby badanej należy wymienić: czułość aparatury, miejsce odprowadzenia, warunki przewodzenia w klatce piersiowej, ponadto wysiłek fizyczny a nawet czynniki natury wzruszeniowej. Ponieważ doświadczenia poszczególnych badaczy nie były przeprowadzone w jednakowych warunkach, nic dziwnego, że i wyniki różnią się między sobą.

Własności dźwiękowe tonu przedsionkowego oraz III-go tonu jak również mechanizm ich powstawania zostaną omówione łącznie z rytmem cwałowym.

III. Rytm cwałowy serca.

Po omówieniu podstawowych zasad akustycznych oraz opisaniu normalnego fonokardiogramu przechodzę do właściwego tematu, tj. do rytmu cwałowego.

Rytmem cwałowym serca nazywamy charakterystyczny trójtaktowy rytm, przypominający osłuchowo cwał konia, powstały na skutek pojawienia się dodatkowego tonu w rozkurczu.

Jak widzimy, zagadnienie rytmu cwałowego sprowadza się do wyjaśnienia pochodzenia tonu dodatkowego oraz jego znaczenia dla kliniki.

Cwał znany od r. 1847 opisał pierwszy Potain we Francji (1875), później Traube w Niemczech (1878). Nowsze poglądy na to zagadnienie są zdobyczą badań ostatnich kilku lat.

W klasycznej koncepcji cwału tak, jak ją pojmował Potain i jak ją pojmuje do dziś dnia jeszcze cały szereg autorów (Weber i i.), ton dodatkowy był wyłącznie pochodzenia przedsionkowego. Dokładna analiza krzywych wykazała jednak, że zagadnienie nie jest tak proste, jak sądzono i, że istnieją również postacie rytmu cwałowego zupełnie niezależne lub tylko częściowo zależne od czynności przedsionka.

1. Odmiany rytmu cwałowego.

Możliwości, jakie tu występują prowadzą do następujących odmian:

a) Cwał pochodzenia przedsionkowego.

Ton dodatkowy zjawia się w odległości kilku setnych sekundy po zał. P ekgramu, z drugiej strony jest zbyt odległy od II-go tonu, aby mógł uchodzić za III-ci ton (ryc. 5). Chodzi więc o ton, który zawdzięcza swe pochodzenie bezsprzecznie wzmożonej czynności przedsionka. Przemawia za tym również fakt, że cwał znika z chwilą, gdy u chorego wystąpi migotanie przedsionków.

Powstały w ten sposób rytm nazywa szkoła francuska cwałem pochodzenia przedsionkowego czystego[1]) (rhytme de galop d'origine auriculaire pure).

Odpowiada on klasycznej postaci cwału i posiada, jeśli chodzi o stosunek czasowy tonu dodatkowego do rozkurczu, charakter presystoliczny. Weber, opierając się na pewnych szczegółach o charakterze czysto rytmicznym, unika określenia „cwał". Utrzymuje on, że określenie

[1]) „Czystego" — gdyż ton dodatkowy pochodzenia przedsionkowego może jeszcze wystąpić na krzywej pod postacią złożoną.

„cwał" znajduje tylko wtedy racjonalne zastosowanie, gdy akcent spoczywa na II gim tonie serca, a równocześnie rozkurcz jest dłuższy od skurczu, ten zaś większy od P-R.[2]) Ponieważ od tych warunków istnieją niekiedy odchylenia, sądzi, że określenie „cwał" jest całkowicie zbyteczne. Omówioną postać rytmu cwałowego nazywa po prostu tonem przedsionkowym słyszalnym (Hörbarer Vorhofston).

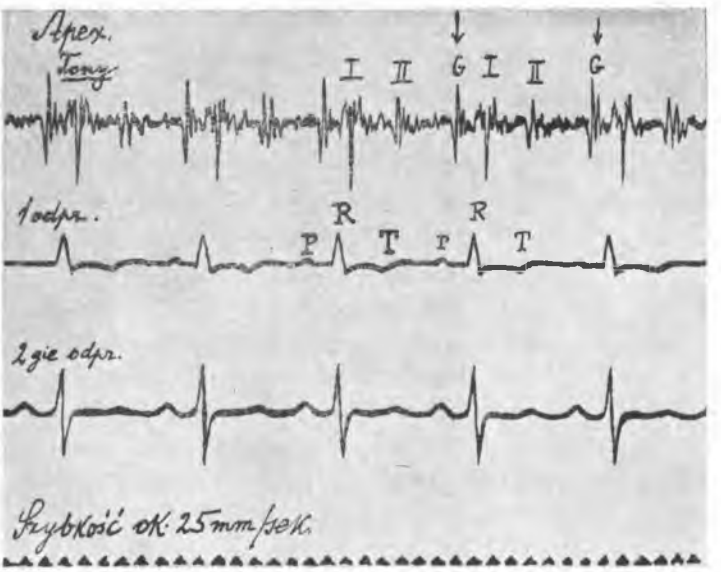

RYC. 5.
Patrz: Tablica I, L 1.

b) Cwał pochodzenia protodiastolicznego.

Ton dodatkowy zjawia się przed zał. P. ekgramu, z drugiej zaś strony jest oddalony od początku II go tonu o odległość wahającą się w zależności od przypadku od 0,11—0,18 sek. (ryc 6). Ze stosunku czasowego do II go tonu oraz własności dźwiękowych, o których będzie mowa, wynika, że ów ton dodatkowy nie różni się (przynajmniej jakościowo), od tego, co Thayer i Gibson nazwali III-cim tonem serca. Powstały w ten sposób cwał określamy jako protodiastoliczny. Ponieważ wspomniany ton dodatkowy występuje niekiedy także i u osób klinicznie zdrowych, zwłaszcza młodych (do 18 r. życia), autorzy dla zadośćuczynienia tradycji, która zwykła wiązać określenie „cwał" w każdym przypadku z ciężką niedomogą mięśnia sercowego, unikają na ogół określenia „cwał" dla tej postaci rytmu. Wspomniane zjawisko nazywają po-

[2]) P-R — czas przewodnictwa przedsionkowo-komorowego.

prostu III-cim tonem serca (W e b e r, szkoła francuska) lub III-cim tonem zaakcentowanym (B r a m w e l l). Należy jednak pamiętać, że odpowiada on w zupełności ogólnemu pojęciu cwału.

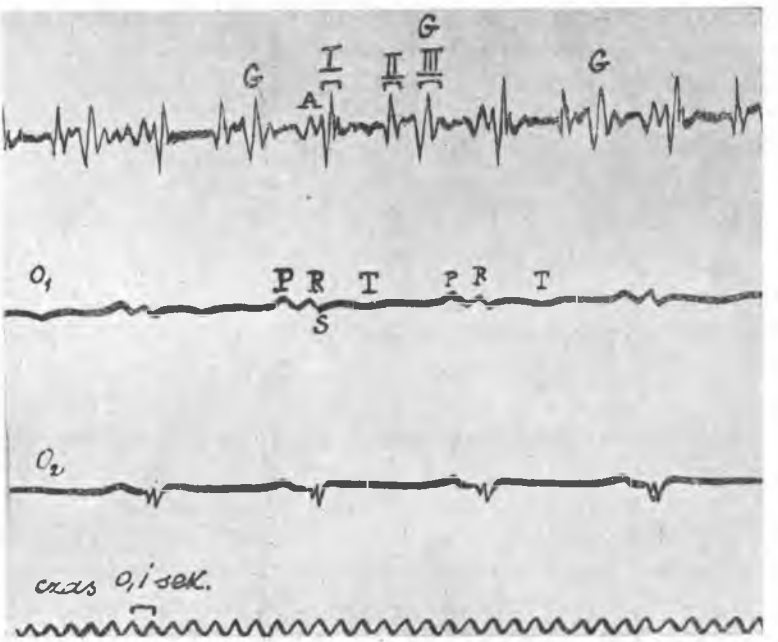

RYC. 6.
Patrz: Tablica II, L 1.

c) C w a ł z s u m o w a n y.

Cwał pochodzenia przedsionkowego oraz III-ci ton zaakcentowany stanowią zasadnicze odmiany rytmu cwałowego. Obok nich autorzy francuscy wyodrębnili jeszcze jedną postać rytmu cwałowego, z którą można się spotkać na fonokardiogramach, tzw. cwał zsumowany. Chodzi tu o cwał, który pojawia się w momencie, gdy skurcz przedsionka przypadnie na początek diastoli. Ton dodatkowy jest wówczas poprzedzony przez zał. P ekgramu, a równocześnie zachowuje się w stosunku do II-go tonu jak III-ci ton.

Stosunki, jakie tu zachodzą są dość ścisłe. Skurcz przedsionka nie może przypaść ani zbyt późno, ani zbyt wcześnie. Nieznaczne odsunięcie zał. P od T wystarczy, aby cwał znikł. Konkretnie biorąc, warunki sprzyjające wystąpieniu tej postaci cwału spotykamy głównie w 2 grupach przypadków: 1. przy dużym przyśpieszeniu czynności serca, co, jak wiemy, dzieje się głównie kosztem skrócenia rozkurczu (częstsza ewentualność) oraz 2. przy znacznym wydłużeniu czasu przewodnictwa przedsion-

kowo-komorowego (P-R). Oczywiście sama częstość tętna nie jest jeszcze w stanie wywołać cwału, w przeciwnym bowiem razie każdemu znaczniejszemu przyspieszeniu akcji serca musiałby towarzyszyć cwał. Również samo wydłużenie przewodnictwa przedsionkowo-komorowego nie wystarcza, wiemy bowiem, że nawet mimo znacznego wydłużenia P-R cwał

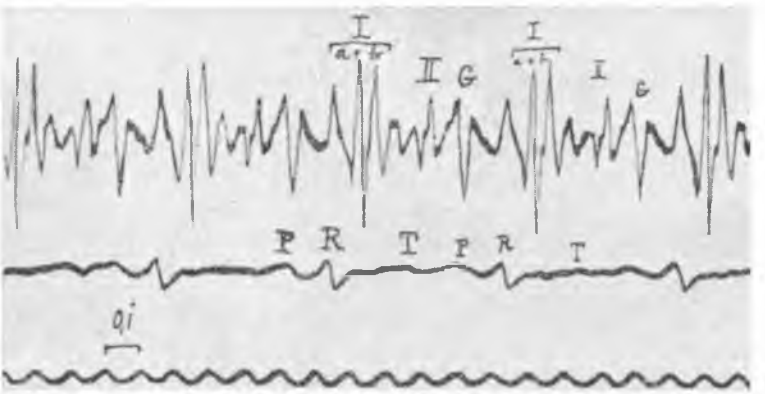

RYC. 7.
Patrz: Tablica III, L. 4.
G: Cwał zsumowany. Ia: Presystoliczne rozszczepienie I-go tonu.

może nie wystąpić. Z drugiej strony, nawet wobec utrzymującego się jednakowo wydłużenia P R, cwał występuje niekiedy tylko przemijająco. Zarówno w pierwszym jak drugim przypadku efekt sprowadza się do tego, że przedsionek kurczy się bardzo wcześnie, bo już na początku fazy rozkurczowej.

Wolferth i Margolies, którzy pierwsi opisali ten rodzaj cwału, nazwali go cwałem zsumowanym (rhytme de galop de sommation), mając przez to na myśli sumę tonu przedsionkowego i III-go w ich postaci słyszalnej. Inni autorzy, opierając się na spostrzeżeniu, że cwał znika przy najmniejszym odsunięciu załamka T od P ekgramu, sądzą, że chodzi tu nie tyle o sumę dwóch tonów słyszalnych, ile o nałożenie się dwóch zjawisk akustycznych oddzielnie niesłyszalnych, których suma dopiero ujawniła się pod postacią tonu dodatkowego. Prócz tego w postaci cwału zsumowanego może przejść zarówno cwał z przedsionka jak III-ci ton zaakcentowany i to w zależności od tych samych czynników, które sprzyjają wystąpieniu cwału zsumowanego w znaczeniu ścisłym. Jest rzeczą charakterystyczną, że momentowi „sumowania" towarzyszy wzmocnienie dźwiękowe istniejącego już cwału, co by wskazywało, że chodzi tu istotnie o dołączenie się dodatkowych elementów akustycznych. Dotyczy to zwłaszcza cwału pochodzenia przedsionkowego; w odniesieniu do III-go tonu zjawisko to

występuje nie dość wyraźnie. Odróżnienie, z jaką postacią cwału mamy do czynienia, jest możliwe tylko wówczas, gdy uda nam się zwolnić nieco akcję serca. W tym celu posługujemy się znanymi odruchami, a mianowicie szyjno-sercowym lub oczno-sercowym; najczęściej stosujemy odruch szyjno-sercowy prawostronny. Odruch ten należy wykonać miarowo, pamiętając o tym, że znaczniejsze zwolnienie akcji serca może w każdym przypadku prowadzić do zniknięcia cwału niezależnie od jego pochodzenia. Jeżeli odruch wykonany był umiejętnie, wówczas już nieznaczne wydłużenie rozkurczu pozwala nam ustalić pochodzenie tonu dodatkowego.

2. Wywód chorobowy cwału (Patogeneza).

Zanim przejdę do własnych spostrzeżeń nad rytmem cwałowym zsumowanym, pragnę ułatwić sobie zadanie, przytaczając wpierw ważniejsze poglądy na mechanizm powstawania omawianych zjawisk dźwiękowych.

Mechanizm powstawania III-go tonu bywa ujmowany na ogół dość jednolicie. III-ci ton serca przypada na okres otwarcia zastawek żaglowych [1]). W tym okresie czynności serca mięsień komory znajduje się już w stanie obniżenia napięcia i jest najbardziej podatny do wstrząsu. Z drugiej strony, krew, wlewając się pod własnym ciężarem z przepełnionych przedsionków do pustych komór, posiada znaczną szybkość. Prąd krwi, uderzając o ścianę komory, wprawia ją często już w warunkach fizjologicznych w nieznaczne drgania, czego wyrazem jest III-ci ton. Na ogół jednak drgania te są minimalne, komora bowiem posiada dużą zdolność przystosowania swego oporu do ciśnienia napływającej krwi. Z chwilą jednak, gdy mięśniówka komory ulegnie nadmiernemu zwiotczeniu, komora rozciąga się dość raptownie, przechodząc w drgania dźwiękowe, dające się nawet wyczuć ponad sercem. Widzimy, że o wystąpieniu III-go tonu decyduje wypadkowa gry pomiędzy dwoma zmieniającymi się stale czynnikami: szybkością prądu krwi w momencie otwarcia zastawek żaglowych z jednej strony, a oporem, jaki mu może przeciwstawić mięśniówka komory z drugiej.

Prócz teorii mięśniowej istnieje również teoria zastawkowa. Według tej teorii krew wpływając nagle do komory w chwili otwarcia zastawek żaglowych odpycha gwałtownie zastawkę dwudzielną w kierunku jej pozycji zamknięcia — powstaje III-ci ton. (Thayer i Hirschfelder).

Wszystko to, co powiedzieliśmy o powstawaniu III-go tonu stosuje się również do tonu przedsionkowego z tą tylko różnicą, że przyspieszenie prądu krwi pod koniec rozkurczu jest ściśle związane z akcją

[1]) I-szy ton przypada czasowo na moment zamknięcia zastawek przedsionkowo-komorowych, II-gi ton na czas zamknięcia zastawek półksiężycowatych.

skurczową przedsionka. Wystąpienie cwału z przedsionka tłumaczymy sobie w następujący sposób: osłabienie lewej komory spowodowane patologicznymi zmianami mięśnia sercowego prowadzi do zalegania krwi w komorze na skutek jej niewydolności; zastój ten przenosi się na nieosłabiony jeszcze przedsionek (lewy), który ulega nadmiernemu rozdęciu, co na podstawie znanych zasad pracy serca powoduje wzmożony skurcz jako objaw kompensacyjny. Pod wpływem wartkiego prądu krwi zwiotczała komora (lewa) ulega zadrganiu, co przejawia się w postaci dodatkowego tonu.

Sprawa podziału cwału na lewo- i prawokomorowy jest kwestią sporną; najprawdopodobniej jednak cwał prawokomorowy, jeżeli zachodzi, to jest znacznie rzadszy od lewokomorowego.

Teorii tej, która, jak widzimy, powstanie tonu dodatkowego przypisuje biernym drganiom dźwiękowym ściany samej komory, Weber przeciwstawia swoją. Radby on uzależnić pojawienie się cwału przedsionkowego od drgań mięśniówki samego przedsionka, jako wyraz nagłego przejścia z rozkurczowego zwiotczenia w stan skurczowego napięcia, analogicznie do powstania pierwszego tonu.

Wiemy z fizjologii, że każdy mięsień prążkowany kurcząc się nagle i intensywnie popada w stan drgania uchwytnego dla ucha.

Przeciwnicy Webera odrzucają możliwość powstawania drgań w przedsionku, ponieważ ton dodatkowy słyszy się tylko nad obszarem komory, a nie nad przedsionkiem. Prócz tego, drgania te występują stosunkowo późno po zał. P.

Weber broni się wyjaśnieniem, że wobec odsunięcia lewego przedsionka do tyłu, nic dziwnego, że osłuchiwać można tylko poprzez lewą komorę. Zresztą znany jest fakt przenoszenia się szmerów z prądem krwi. To zaś, czy początek tonu przedsionkowego spotyka się podczas, czy po skończeniu zał. P, ma być, zdaniem Webera, tylko kwestią techniki. Na fonokardiogramach, wykonanych, przy użyciu mikrofonu, oddającego wiernie amplitudę („amplitudengetreu"), Weber mógł zauważyć, że właściwe wychylenia są poprzedzone kilkoma drganiami o niskiej amplitudzie (rodzaj przedsegmentu), które rozpoczynają się już na szczycie zał. P.

Nasze spostrzeżenia zdają się iść po myśli obu tych koncepcji.

Na ryc. 8 można odróżnić w obrębie tonu dodatkowego dwa okresy drgań: A i G. Grupa A składa się z jednego wychylenia o małej amplitudzie, które pojawia się niemal na szczycie zał. P i przypomina żywo znany nam już ton przedsionkowy (ryc. 2, 3 i 4). Wspomniane własności przemawiają raczej za tym, że drgania te powstają w ścianie samego przedsionka zgodnie z koncepcją Webera. Natomiast grupa G wykazuje dość znaczne opóźnienie w stosunku do zał. P i odcina się wyraźnie od wychylenia A swoim charakterem dźwiękowym (wielkością

amplitudy, częstotliwością drgań itp.). Dość wspomnieć, że grupa ta wielkością amplitudy przewyższa niejednokrotnie amplitudę zasadniczych tonów serca. Z tych względów skłonni jesteśmy traktować drgania G jako efekt komorowy skurczowego pchnięcia przedsionka. Nie potrzeba

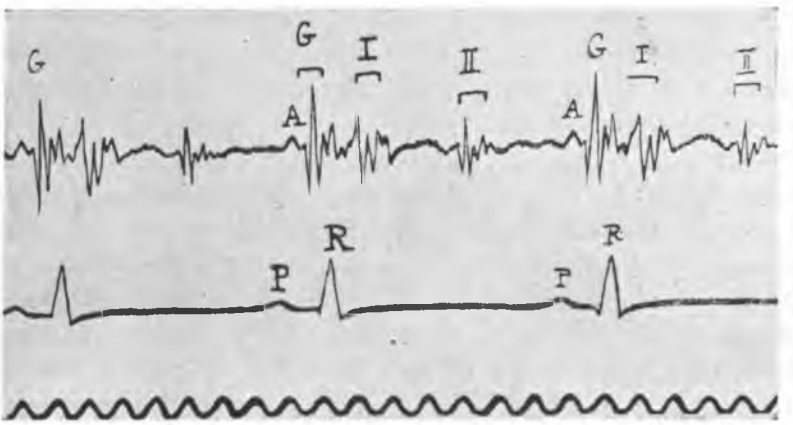

RYC. 8.
Tatrz: Tablica I. L. 7.
Czas trwania G = ± 0,125.

dodawać, że jeżeli chodzi o słyszalność tonu dodatkowego, to decydujące znaczenie posiada grupa wychyleń G [1])

Teoria biernych drgań komory daje się zastosować, jak widzimy, zarówno do cwału przedsionkowego jak i do III-go tonu serca, tłumacząc nam prawie w jednakowy sposób mechanizm ich powstawania. Zyskuje ona tym więcej na prawdopodobieństwie, że oba te zjawiska dźwiękowe mają szereg cech wspólnych względnie podobnych jak: to samo miejsce osłuchiwania, podobieństwo dźwiękowe, nakładanie się w cwał zsumowany itp.

Mackenzie skłonny jest tłumaczyć powstawanie cwału przedsionkowego niejednoczesnym kurczeniem się komór (asynchronizmem). Przy nierównej czynności komór rozszczepienie I-go tonu może być istotnie tak znaczne, że powstają dwa tony. Aby jednak powstały w ten sposób ton dodatkowy mógł być wysłuchany w odstępie czasu,

[1]) Rozpatrując zjawiska dźwiękowe zapisane aparaturą opartą na przewodnictwie powietrznym (wedł. metody Ohma) w odniesieniu do zjawisk elektrycznych ekgramu winni jesteśmy pewne wyjaśnienie: Zjawiska dźwiękowe, mimo dokładnej synchronizacji ze zjawiskami elektrycznymi wykazują w stosunku do tych ostatnich pewne opóźnienie wynikłe z wolniejszego przenoszenia się fal akustycznych. Opóźnienie to jednak w naszych warunkach doświadczalnych jest tak małe (tysiączne części sekundy), że praktycznie nie wchodzi zupełnie w rachubę.

czyniącym zadość definicji cwału, na to koniecznym jest, aby opóźnienie skurczu jednej z komór w stosunku do drugiej było bardzo duże, co znów ze swej strony musiało by pociągnąć za sobą znaczne zniekształcenie zespołów komorowych QRS ekgramu, czego nie stwierdza się. Przeczą temu zresztą dokładne pomiary, z których wynika, że opóźnienie w skurczach komór wynosi nie więcej jak 0.03 — 0,04 sek. Powstały w tych warunkach ton dodatkowy decyduje o pojawieniu się rytmu trójtaktowego, określanego jako cwał protosystoliczny i należącego do grupy cwałów rzekomych (por. str. 141).

Obok teorii mięśniowej istnieje również teoria zastawkowa reprezentowana przez Lewisa. Według niej silny skurcz przedsionka wypełnia dodatkowo komorę, czemu towarzyszy nowe zamknięcie zastawek przedsionkowo-komorowych. Według innej wreszcie teorii ciśnienie, z jakim przedsionek wtłacza krew do komory, dzięki nieściśliwości krwi udziela się za jej pośrednictwem całemu otoczeniu komory, które popada w drgania (teoria mięśniowo-zastawkowa: Gallavardin, Duchosal).

Omówiliśmy mechanizm powstawania cwału pochodzenia przedsionkowego oraz cwału na skutek wzmocnienia III-go tonu. Jeżeli teraz skurcz przedsionka przypadnie na początek rozkurczu komorowego, wówczas prąd krwi, i tak już szybki w tej fazie czynności serca, ulegnie dalszemu przyspieszeniu, sprzyjając wystąpieniu nowego tonu dodatkowego. Decydującym momentem będzie jednakże stan napięcia mięśnia sercowego. Najmniejsze wydłużenie rozkurczu komorowego powoduje, jak o tym już była mowa, że cwał znika. Z drugiej strony zbieżność przedsionka z obszarem III-go tonu musi z konieczności doprowadzić do zbliżenia i zsumowania istniejących elementów akustycznych, należących do III-go tonu i tonu przedsionkowego. O ile w pierwszym przypadku można mówić co najwyżej o sumowaniu się momentów sprzyjających wystąpieniu cwału, o tyle w drugim mamy już do czynienia ze sumowaniem się elementów dźwiękowych. W tym ostatnim przypadku ton dodatkowy rozpada się pod wpływem wydłużenia rozkurczu na części składowe.

Dla zilustrowania stosunków jakie tu zachodzą, omówię na przykładzie najczęściej obserwowane przez nas odmiany cwału zsumowanego.

Przypadek 1: K. W., lat 51, emer. urzędnik. Rozpoznanie: Myodegeneratio arteriosclerotica cordis. Status post infarctus multiplices myocardii. Insufficientia circulatoria centralis chronica. Emphysema pulmonum. Hyperaemia passiva organorum, Anasarca, Pulsus alternans. (Tabl. III, 1. 7).

Na krzywej tonów, przedstawionej na ryc. 9 a, możemy rozróżnić 3 grupy wychyleń: I, II i G, jednak nie łatwo powiedzieć jakie jest pochodzenie tonu dodatkowego G.

Osłuchiwaniem stwierdzaliśmy na koniuszku przy tętnie ok. 120/min. cwał, któremu towarzyszyło drżenie okolicy ponadsercowej.

Przy tej sposobności pragnę zwrócić uwagę na zachowanie się na krzywej I-go tonu, którego amplituda jest na przemian raz większa, raz mniejsza Stanowi to wyraz niejednakowych pod względem siły skurczów serca, czego potwierdzeniem jest tętno naprzemienne, stwierdzone na sfigmogramie.

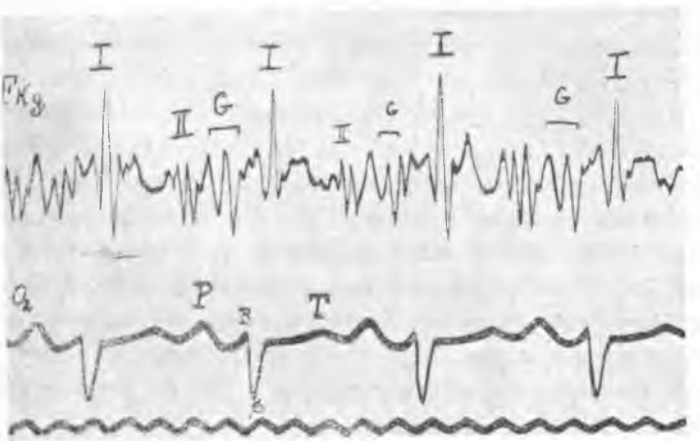

RYC. 9a.

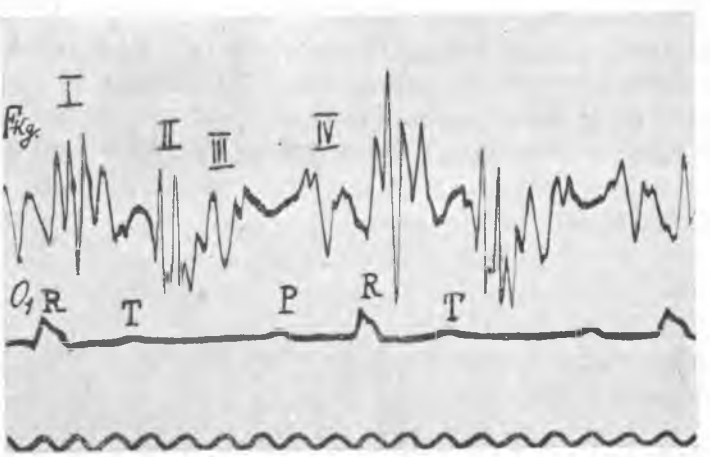

RYC. 9b. [1])
Rytm 4-taktowy (rhytme à quatre temps). Częstość około 80 na min.

Na ryc. 9 b czynność serca pod wpływem leczenia za pomocą małych dawek strofantyny stosowanych dożylnie, uległa zwolnieniu ze 120 uderzeń/min. na 80, co spowodowało znaczne wydłużenie diastoli. Okoliczność ta pozwoliła nam ustalić, jakie jest pochodzenie tonu dodatko-

[1]) Różnica amplitud odpowiadających sobie zjawisk dźwiękowych krzywej 9a i 9b wynikła z powodu różnicy natężenia w doprowadzeniu fal powietrznych do membrany rejestrującej, nie upoważnia więc do żadnych wniosków.

wego G. Nie trudno dostrzec, że ton dodatkowy rozpadł się na dwie części. Pierwsza to III ci ton serca, jak wynika z odległości od początku II-go tonu, która wynosi ± 0,13 sek. Druga, zachowując stosunek czasowy do zał. P ekgramu, upoważnia nas do wniosku, że chodzi o ton przedsionkowy (IV). Wniosek: G = III + IV.

Klinicznie mogło się początkowo wydawać, że zwolnieniu czynności serca towarzyszyło wyłącznie osłabienie cwału. Dokładne jednak osłuchiwanie zwłaszcza przy użyciu fonendoskopu pozwalało stwierdzić wyraźny rytm 4-rotaktowy, którego 3-ci ton był stosunkowo słabo słyszalny ze względu na głuchy charakter dźwiękowy i współistniejącą rozedmę płuc. Opisywane zjawisko utrzymywało się u naszego chorego stale i dzięki częstym wahaniom tętna mogliśmy je wielokrotnie prześledzić.

W przytoczonym przypadku mamy zatem w obrębie rozkurczu dwa tony dodatkowe, oba słyszalne, które w miarę przyśpieszenia czynności serca zbliżają się do siebie, aby w końcu przejść w jeden głośny ton cwału zsumowanego. Prócz wspomnianej, zachodzi jeszcze inna ewentualność, którą omówię na przykładzie 2 gim.

Przypadek 2: A. P., lat 54, em. sędzia. Rozpoznanie: Hypertensio essentialis. Myodegeneratio arteriosclerotica cordis. Insufficientia circulatoria centralis chr. Hyperaemia passiva organorum, Anasarca. (Tabl. III, L. 6.)

W przypadku 2-gim stwierdziliśmy u chorego przy tętnie ok. 92—95/min. wyraźny cwał na koniuszku, dający się również wyczuć. Już nieznaczne zwolnienie tętna spowodowało, że cwał znikł, przechodząc w normalny rytm serca. Krzywa przedstawiona na ryc. 10 wykazała, że w ob-

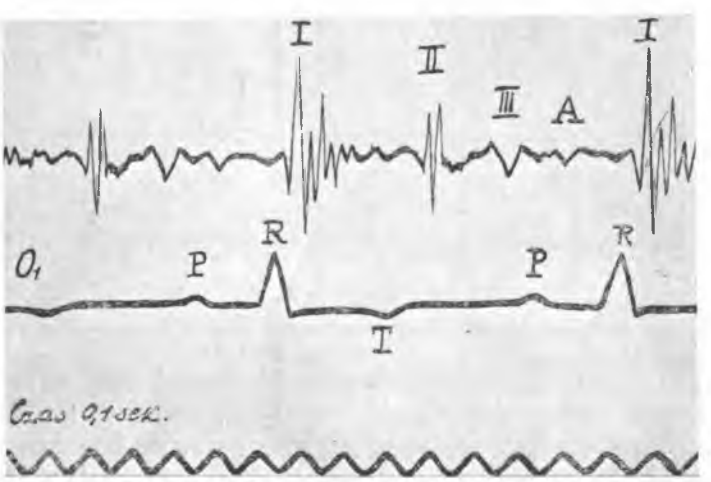

RYC. 10.
Patrz: Tablica III, L. 6.
A: ton przedsionkowy. Odległość II—III = ± 0,18 sek.

rębie diastoli mamy do czynienia z dwoma dodatkowymi tonami o niedużej amplitudzie, które na zasadzie znanych nam już cech możemy rozpoznać jako III-ci ton serca oraz ton przedsionkowy (A). O ile w pierwszym przypadku mieliśmy do czynienia ze sumowaniem się dwóch zjawisk dźwiękowych, o tyle w drugim można jedynie mówić o nałożeniu się dwóch zjawisk oddzielnie niesłyszalnych, których suma dopiero ujawniła się pod postacią tonu dodatkowego. Obok tych, najczęściej przez nas obserwowanych, postaci cwału zsumowanego istnieją jeszcze inne odmiany, że wspomnę tylko o cwale pochodzenia przedsionkowego, który przybiera znacznie na sile z chwilą przejścia w postać zsumowaną (dołączenie się elementów akustycznych III go tonu).

3. Mianownictwo.

Przechodząc z kolei do mianownictwa w rytmie cwałowym, muszę już na wstępie zaznaczyć, że nie posiada ono dotychczas jednolitego charakteru, co znacznie utrudnia porozumiewanie się. Do niedawna stosowany podział oparty był na stosunku czasowym tonu dodatkowego do rozkurczu i w zależności od tego, czy ton dodatkowy przypadał na początek rozkurczu, czy też na jego koniec, otrzymywał nazwę cwału protodiastolicznego wzgl. presystolicznego. Zróżnicowanie jednak na tej zasadzie w wielu przypadkach nie da się przeprowadzić, gdyż rytmowi cwałowemu towarzyszy zwykle dość znaczne przyspieszenie czynności serca, które uniemożliwia wysłuchanie, który z tonów jest dodatkowy. Również analiza graficzna nie daje temu podziałowi dostatecznego uzasadnienia jako opartemu na całkiem powierzchownych cechach, nie uwzględniających istoty zagadnienia. Weźmy jako przykład cwał pochodzenia przedsionkowego, zwany dawniej presystolicznym. W większości przypadków posiada on istotnie charakter presystoliczny, z chwilą jednak znacznego wydłużenia czasu przewodnictwa przedsionkowo-komorowego (P-R) może ten sam ton przedsionkowy przybrać charakter mezo- a nawet protodiastoliczny. To samo mutatis mutandis odnosi się do cwału na skutek wzmocnienia III-go tonu. Niedość na tym, cwał na skutek wzmocnienia III-go tonu może na jednym i tym samym fonokardiogramie, np. w niemiarowości zupełnej, przybierać na zmianę postać protodiastoliczną, mezodiastoliczną, a nawet presystoliczną, zależnie od długości diastoli, która w niemiarowości zupełnej stale się zmienia. Nic więc dziwnego, że podział dawny na cwał presystoliczny i protodiastoliczny został przez autorów prawie całkowicie zarzucony.

Nowsze mianownictwo musiało z konieczności uwzględnić ostatnie wyniki badań w dziedzinie rytmu cwałowego, które zawdzięczamy głównie szkole francuskiej. Szkoła ta wyodrębnia trzy postacie rytmu cwałowego, w zależności od pochodzenia tonu dodatkowego:

1. Bruit de galop auriculaire pur (cwał pochodzenia przedsionkowego czysty),

2. Le troisième bruit du coeur (Thayer, Gibson) — trzeci ton serca,

3. Bruit de galop de sommation (Wolferth, Margolies) — cwał zsumowany.

Autorzy francuscy unikają, jak widzimy, określenia „cwał" w stosunku do słyszalnej postaci III-go tonu, aczkolwiek przyznają, że odpowiada on w zupełności ogólnemu pojęciu cwału. Stanowisko to podyktowane jest względami tradycji, która rytm cwałowy uważa w każdym przypadku za objaw znamienny dla ciężkiej niewydolności mięśnia sercowego; wiemy zaś, że ta postać cwału była niekiedy obserwowana również u osób klinicznie zdrowych (por. str. 150). Słabą stroną podziału jest to, że III-ci ton, z chwilą, gdy przejdzie w cwał zsumowany a nie da się zróżnicować przy pomocy omówionych odruchów zwalniających akcję serca, nosi z konieczności określenie „cwał", czego przecież szkoła francuska pragnęła za wszelką cenę uniknąć. Te same wątpliwości powinny się zresztą nasunąć w odniesieniu do cwału zsumowanego, który, jak wykazują nowsze badania, między innymi i nasze, był również obserwowany u osób klinicznie zdrowych. Chcąc być konsekwentnym należałoby odrzucić określenie „cwał" również w stosunku do tej ostatniej postaci.

Odrębne stanowisko zajmuje Weber, który, jak wspomnieliśmy, unika określenia „cwał" zarówno w stosunku do III-go tonu, jak i tonu przedsionkowego. Weber rozróżnia:

1. Hörbarer Vorhofston (ton przedsionkowy słyszalny),

2. Der dritte Herzton (trzeci ton serca).

Podział Webera, pominąwszy już samą celowość używania określenia „cwał", nie zadawala, nie wyczerpuje bowiem wszystkich możliwości, z jakimi spotykamy się na fonokardiogramach (nie uwzględnia cwału zsumowanego autorów francuskich). Poza tym mianownictwo to przesądza z góry mechanizm powstawania tonu dodatkowego pochodzenia przedsionkowego na korzyść koncepcji Webera.

Bramwell, autor angielski, unika wprawdzie określenia „cwał" w odniesieniu do słyszalnej postaci III go tonu, równocześnie jednak dla podkreślenia, że chodzi o ton słyszalny, nazywa wspomniane zjawisko III-cim tonem zaakcentowanym.

Stojąc przed koniecznością wyboru jednego spośród przytoczonych podziałów, wypada przyjąć podział autorów francuskich jako najbardziej wyczerpujący, przy czym jednolitość podziału zdaje się wymagać zachowania określenia „cwał" również w stosunku do słyszalnej postaci III-go tonu, z tym jedynie zastrzeżeniem, że będzie ono użyte w znaczeniu

czysto rytmicznym. Klasyczne pojęcie „cwał" w świetle nowszych spostrzeżeń wprowadza raczej pewien zamęt do naszych pojęć, przesądzając z góry los chorego, który, jak się później przekonamy, nie zawsze musi być zdecydowanie zły. Bliższe określenie cwału winno uwzględniać pochodzenie tonu dodatkowego. Określenie „cwał" pochodzenia protodiastolicznego" lub krócej „cwał z protodiastoli"[1]) zdaje się w zupełności odpowiadać powyższemu założeniu, jako że wspomniany ton powstaje istotnie w obrębie wąskiego obszaru, należącego bezprzecznie do protodiastoli, a równocześnie nie przesądza zupełnie, jaki będzie stosunek tonu dodatkowego do rozkurczu.

W ten sposób uzyskalibyśmy określenia: ton przedsionkowy, III-ci ton, — cwał pochodzenia przedsionkowego (synon.. cwał z przedsionka), cwał pochodzenia protodiastolicznego (synon.: cwał z protodiastoli), cwał zsumowany, które pozwalają nam w zupełności odróżnić od siebie poszczególne zjawiska dźwiękowe, które obraliśmy sobie w niniejszej pracy za przedmiot naszych rozważań.

4. Cechy poszczególnych odmian.

Przechodzę do omówienia charakterystycznych właściwości poszczególnych odmian rytmu cwałowego.

a) Cwał pochodzenia przedsionkowego.

Własności graficzne. Ton dodatkowy występuje na krzywej w odległości kilku setnych sek. po załamku P ekgramu, przy czym odległość ta może od przypadku do przypadku ulegać pewnym drobnym wahaniom. Amplituda i czas trwania są zmienne. Czas trwania waha się od 0,03—0,13 sek. Częstotliwość drgań od 20 — 140/sek., najczęściej ok. 35/sek. Należy wspomnieć, że ton o ilości drgań poniżej 28/sek. jest już przeważnie w stetoskopie niesłyszalny (Duchosal). Stwierdzono równoległość pomiędzy głośnością cwału a woltażem załamka P ekgramu. Miejsce odprowadzenia: okolica koniuszka serca w wydechu.

Cechy kliniczne. Miejsce osłuchiwania: sam koniuszek serca. Głośność cwału, jak wynika z pomiarów częstotliwości drgań, może posiadać dużą skalę od niesłyszalnego do głośnego. Przeważnie jednak posiada charakter dźwiękowy niski, co by odpowiadało najczęściej spotykanym 35 drganiom/sek. Zjawisku dźwiękowemu towarzyszy często drżenie klatki piersiowej, zwane przez dawniejszych lekarzy „drżeniem serca" (odpowiada mu wzmocnienie załamka a kardiogramu), które jest na ogół proporcjonalne od głośności.

Słuchawka ustawiona w okolicy koniuszka serca pod kątem ok. 60° i wsparta o dłoń tańczy w rytmie trójtaktowym.

[1]) Zamiast dawnego określenia „cwał protodiastoliczny".

Shock bez równoczesnego wrażenia słuchowego należy do rzadkości. Należy dodać, że cwał pochodzenia przedsionkowego nie był nigdy spostrzegany w niemiarowości zupełnej.

b) Cwał pochodzenia protodiastolicznego, syn. III-ci ton serca (Thayer i Gibson).

Cechy graficzne. Ton dodatkowy występuje na krzywej w obszarze typowym dla III go tonu, tj. w odległości od 0,11—0,18 sek., licząc od początku II-go tonu. Najczęściej odległość ta wynosi 0,13 sek. W niektórych schorzeniach serca, jak np. w pewnych wadach, II-gi ton może na krzywej zupełnie się nie uwidocznić. W tych przypadkach orientujemy się według załamka T ekgramu, przy czym odległość od końca T wynosi 0,14—0,2 sek. Amplituda i czas trwania tonu dodatkowego, podobnie jak w rytmie cwałowym z przedsionka, są zmienne. Częstotliwość drgań 25—35/sek., a więc obraca się wokół dolnej granicy zdolności apercepcyjnej ucha. Miejsce odprowadzenia: 4-te międzyżebrze na lewo od mostka.

Cechy kliniczne. Miejsce osłuchiwania: koniuszek serca. Charakter dźwiękowy bardzo niski. Ucho często raczej domyśla się go niż słyszy wyraźnie. Jest niestały nawet od jednej ewolucji serca do drugiej. Zależy od pozycji badanego, przy czym najwyraźniej występuje w ułożeniu lewobocznym, zwłaszcza, jak to wykazał Lian w pierwszych sekundach po przejściu do tej pozycji. Wzmaga go wysiłek, uniesienie rąk do góry i tym podobne zabiegi, zwiększające dopływ krwi do serca. Niekiedy towarzyszy mu uniesienie okolicy ponadsercowej (shock), choć znacznie rzadziej niż to ma miejsce w cwale przedsionkowym. Shock jest na ogół proporcjonalny do głośności zjawiska.

c) Cwał zsumowany (Wolferth i Margolies).

O cwale zsumowanym mówimy wówczas, gdy ton dodatkowy odpowiada na krzywej zarówno tonowi przedsionka jak i III-mu tonowi serca. Ton dodatkowy zawdzięcza swe powstanie zbieżności skurczu przedsionka oraz ściśle określonego punktu protodiastoli Zbieżność ta uwarunkowana jest z jednej strony przyspieszeniem czynności serca. z drugiej wydłużeniem przewodnictwa przedsionkowo-komorowego. Najczęściej mamy do czynienia ze współdziałaniem obu wymienionych czynników. Bezpośrednim następstwem zbieżności skurczu przedsionka z protodiastolą jest sumowanie się elementów akustycznych, należących do III-go tonu i tonu przedsionkowego. Zwolnienie akcji serca powoduje w zasadzie rozpadnięcie się tonu dodatkowego na elementy składowe.

Klinicznie o cwale zsumowanym będziemy myśleli przede wszystkim wówczas, gdy towarzyszyć mu będzie znaczne przyspieszenie akcji serca. Prócz tego, mając do dyspozycji elektrokardiogram, możemy się posłużyć empirycznym wzorem, podanym przez Duchosala, z którego na

zasadzie pomiarów odpowiednich odcinków ekgramu można obliczyć liczbę tętna, niezbędną do wystąpienia tej postaci rytmu cwałowego. Wzór ten brzmi:

$$\text{Puls/m} = \frac{60}{(P-T)+0{,}16}$$ [1]

5. Rozpoznanie różnicowe.

Rozpoznanie poszczególnych postaci rytmu cwałowego na krzywych, jak również odróżnienie ich od innych zjawisk dźwiękowych, jakie tu zajść mogą, nie przedstawia na ogół większych trudności.

III-ci ton serca będziemy różnicować pomiędzy rozszczepieniem wzg. rozdwojeniem II-go tonu z jednej strony a cwałem z przedsionka z drugiej. W pierwszym przypadku część składowa II-go tonu, powstała z rozszczepienia, nie wkracza nigdy w obszar charakterystyczny dla III-go tonu. Dla odróżnienia III-go tonu od cwału z przedsionka kierujemy się załamkiem P ekgramu: III-ci ton wyprzedza załamek P, cwał z przedsionka występuje zawsze kilka setnych sek. po zał. P. Trudności rozpoznawcze powstają dopiero wówczas, gdy jedna z postaci cwału przejdzie w cwał zsumowany. O możliwościach rozpoznawczych w tym przypadku była już mowa na str. 129.

Cwał z przedsionka będziemy różnicować pomiędzy III-cim tonem a rozszczepieniem wzgl. rozdwojeniem I-go tonu następnej ewolucji serca. Pierwszy przypadek został dopiero co omówiony. Jeśli chodzi o rozszczepienie wzgl. rozdwojenie I-go tonu, to Routier, opierając się na dokładnej analizie graficznej, rozróżnia:

1. dédoublement présystolique,
2. „ systolique,
3. „ mésosystolique.

O „dédoublement présystolique" mówimy wówczas, gdy część składowa I-go tonu, powstała z rozszczepienia, wyprzedza zał. R. ekgramu o odległość, która wg Routier waha się w granicach od 0,02 do 0,04 sek. Ta sama odległość tonu dodatkowego w rytmie cwałowym jest zawsze większa od 0,05 sek. „Dédoublement présystolique" jest na ogół zjawiskiem rzadkim i należy je traktować jako cwał rzekomy.

Mimo woli nasuwa się pytanie, czy przypadkiem rozszczepienie presystoliczne I-go tonu nie stanowi przejścia do cwału z przedsionka. Odpowiedź na to pytanie będzie się opierała na wykazaniu zależności dodatkowego zjawiska dźwiękowego od skurczu przedsionka. Jeśli chodzi o nasze doświadczenie, to zmuszeni jesteśmy raczej odpowiedzieć przecząco.

---

[1]) Objaśnienie: P — szczyt zał. P, T — koniec zał. T.

Na ryc. 11 widzimy, że część I-go tonu wyprzedza wprawdzie załamek R, ale nie zachowuje stosunku czasowego do załamka P, po którym występuje zbyt późno.

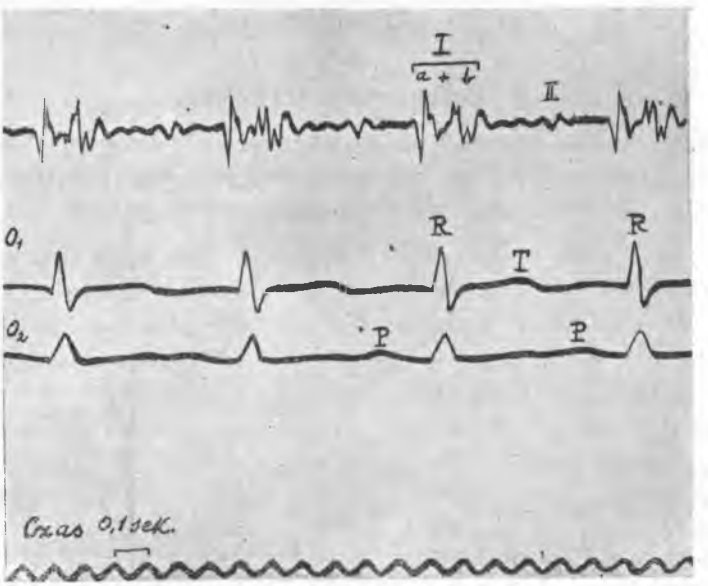

RYC. 11.
I a: rozszczepienie presystoliczne I-go tonu. M. I. lat 58
Rozpoznanie; Myodegeneratio arterioscl. cordis.

„Dédoublement systolique" odpowiada temu, co w języku polskim określamy jako rozszczepienie I-go tonu, „dédoublement mésosystolique, rozdwojeniu tegoż tonu. Oba wspomniane zjawiska dźwiękowe występują na krzywej po załamku R ekgramu, nie nastręczają przeto większych trudności rozpoznawczych.

Trudności różnicowo-rozpoznawcze nasuną się nam dopiero wówczas, gdy będziemy usiłowali podejść do zagadnienia wyłącznie w oparciu o dane osłuchowe i palpacyjne. Jeżeli chodzić będzie o odróżnienie poszczególnych postaci rytmu cwałowego od siebie na zasadzie cech czysto klinicznych, to należy sobie z góry powiedzieć, że jest to możliwe tylko z pewnym prawdopodobieństwem.

Przypomnę pokrótce najbardziej charakterystyczne dane różnicowo-rozpoznawcze. W cwale z przedsionka ton dodatkowy pozostaje w pewnym stosunku do I-go tonu, a mianowicie powstaje tuż przed nim. Z wyjątkiem przypadków, w których warunki przewodzenia w klatce piersiowej kształtują się niepomyślnie (rozedma płuc, otłuszczenie i t.p.) posiada charakter stosunkowo głośny. Inaczej ma się rzecz w cwale na

skutek wzmocnienia III go tonu. Ton dodatkowy wysłuchuje się tutaj po II gim tonie, przy czym różni się on wybitnie od dwóch pozostałych swoim głuchym charakterem dźwiękowym. Dalszą cechę różnicowo-rozpoznawczą stanowią właściwości palpacyjne. O ile cwał przedsionkowy jest prawie zawsze mniej lub więcej wyczuwalny, o tyle III ci ton cechuje brak wyczuwalności lub tylko wyczuwalność znikoma. Należy wreszcie pamiętać, że cwał przedsionkowy towarzyszy z reguły cięższym uszkodzeniom mięśnia sercowego.

Cwału zsumowanego, który nie stanowi właściwie jakiejś odrębnej postaci cwału, a jedynie sumę wspomnianych co dopiero tonów dodatkowych w najrozmaitszych połączeniach, będziemy się spodziewać przede wszystkim wtedy, gdy równocześnie z rytmem cwałowym stwierdzimy u chorego znaczniejsze przyspieszenie akcji serca. Liczbę tętna niezbędną do wystąpienia tej postaci cwału możemy obliczyć dla każdego poszczególnego przypadku z empirycznego wzoru, podanego na str. 139, mając do dyspozycji sam tylko elektrokardiogram. Bliższe zróżnicowanie tonu dodatkowego, które może mieć pewne znaczenie dla rokowania, staje się niekiedy możliwe również za pośrednictwem ucha, dopiero z chwilą uzyskania zwolnienia czynności serca. Stajemy wówczas wobec następujących możliwości: a) cwał przechodzi w rytm 4-rotaktowy, b) cwał słabnie, c) cwał znika. W pierwszym przypadku ton dodatkowy był wynikiem zsumowania się dwóch tonów (t. przeds. i III-go t.) w ich postaci słyszalnej, w drugim, jeden ton słyszalny, najczęściej ton przedsionkowy, przybrał elementy akustyczne III go t., leżące jednak poniżej granicy słyszalności, i wreszcie w trzecim — ton dodatkowy był wynikiem nałożenia się dwóch zjawisk dźwiękowych oddzielnie niesłyszalnych, których suma dopiero ujawniła się w postaci tonu dodatkowego.

Jeśli chodzić będzie o odróżnienie za pośrednictwem ucha rytmu cwałowego od rozszczepienia wzgl. rozdwojenia tonów, to mogą tu zajść również pewne trudności. Wprawdzie charakterystyczną cechą cwału jest to, że odstępy czasu pomiędzy poszczególnymi tonami są prawie równe, niemniej jednak zdarzają się niekiedy rozszczepienia tonów tak znaczne, że powstają dwa oddzielne tony w odstępach przypominających do złudzenia rytm cwałowy. W odniesieniu do I-go tonu przypadki takie zajść mogą np. w bloku gałązki lub w bloku drobnych rozgałęzień (blok arboryzacji), jako wyraz nierównoczesnej czynności komór. Brugsch proponuje dla tej postaci rytmu określenie „cwał protosystoliczny". Przytoczone spostrzeżenia posłużyły, jak się zdaje, Mackenziemu jako punkt wyjścia dla jego teorii o mechaniźmie powstawania rytmu cwałowego. Bliższa analiza graficzna nie dała jednak podstawy do przyjęcia jego koncepcji, jak o tym była mowa na str. 131. Omówione powyżej odmiany rytmu trójtaktowego należy zaliczyć do grupy cwałów rzekomych.

Inny wreszcie rodzaj cwału rzekomego spotykamy w zwężeniu ujścia żylnego lewego, jako następstwo rozszczepienia II-go tonu.

Niektórzy autorzy, np. Bramwell, wyrażają przypuszczenie, że to, co słyszymy w steuozie mitralnej jako rozszczepienie II go tonu, jest niczym innym jak zaakcentowanym III cim tonem serca Nie wydaje

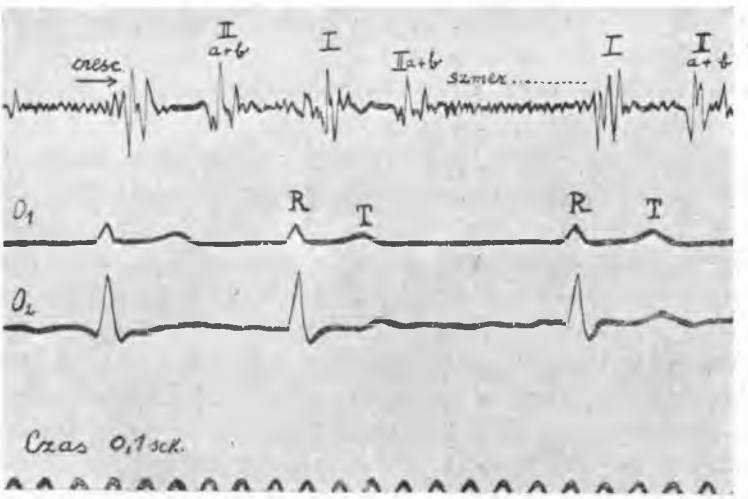

RYC. 12.
Stenosis mitralis, fibrillatio atrionum. II (a + b): rozszczepienie II tonu.

nam się, aby koncepcja ta miała większe widoki prawdopodobieństwa. Przeczą temu zarówno dane graficzne jak kliniczne. (Por. ryciny 6 i 12.) Przede wszystkim stosunek czasowy do II-go tonu w obu tych przypadkach jest różny. Podczas gdy odległość III-go tonu od początku II-go jest zawsze większa od 0,1 sek., ta sama odległość dla rozszepienia wzgl rozdwojenia wynosi mniej niż 0,1 sek. Znajdzie to swój wyraz również przy osłuchiwaniu, przy czym stosunki czasowe, jakie zachodzą pomiędzy poszczególnymi tonami, są przedstawione schematycznie na ryc 13.

Również charakter dźwiękowy obu tych zjawisk jest zgoła odmienny. O ile w rozszczepieniu 2-ga część II-go tonu zachowuje na ogół na krzywej cechy graficzne tonu macierzystego, w których już nawet przy pobieżnej ocenie stwierdzić można drgania o dużej stosunkowo częstotliwości, o tyle III-ci ton wykazuje wychylenia typowe dla niskich częstotliwości, czemu odpowiada wybitna głuchość dźwiękowa, stwierdzalna uchem. Nie należy wreszcie zapominać, że w rozszczepieniu miejscem najlepszej słyszalności jest 2-gie międzyżebrze na lewo od mostka podczas, gdy III ci ton wysłuchuje się najlepiej w okolicy koniuszka.

Z tej racji to, co słyszymy w zwężeniu lewego ujścia żylnego jako rozszczepienie II-go tonu należy również traktować jako cwał rzekomy.

Inni wreszcie autorzy, jak Groedel, uważają, że to, co wysłuchujemy w stenozie mitralnej jako rozszczepienie II-go tonu jest tylko rozszczepieniem pozornym. Poddając analizie graficznej przypadki stenozy, w których można było wysłuchać rozszczepienie II-go tonu, Groedel miał stwierdzić zamiast rozszczepienia szmer rozkurczowy, który w pobliżu I-go tonu znacznie się nasilał. Sądzi więc, że owe crescendo szmeru rozkurczowego mogło dać złudzenie osłuchowe rozszczepienia tonu. Być może, że wspomiane crescendo szmeru rozkurczowego może być w pewnych warunkach — szczególnie przy zachowanej czynności przedsionków — wysłuchane jako oddzielny ton, niemniej jednak wydaje nam się, że nie można tych dwóch zjawisk utożsamiać ze sobą i to tym bardziej, że wysłuchiwane w zwężeniu lewego ujścia żylnego rozszczepienie II-go tonu znajduje swój pełny wyraz w analizie graficznej, Ryc. 12 (a + b).

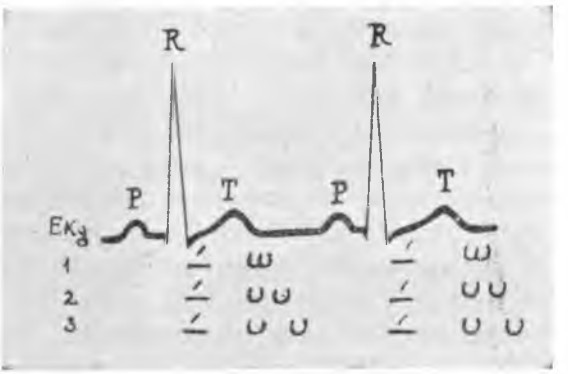

RYC. 13.
1. rozszczepienie II-go tonu; 2. rozdwojenie II-go tonu; 3-ci ton serca.

6. Klinika cwału.

Klinika schorzeń mięśnia sercowego posiada w rytmie cwałowym niezmiernie cenny objaw wysłuchowy i to tym cenniejszy, że, jak wiadomo, w dziedzinie tej mamy do zanotowania szczególne ubóstwo objawów osłuchowych. Tak zwane „ciche tony", rozstrzygające najczęściej o rozpoznaniu schorzenia mięśnia sercowego, nie stanowią pewnej cechy, najczęściej bowiem są zależne od współistniejącej rozedmy płuc. Słusznie tedy podkreśla Scherf, że ciche tony jedynie wtedy mają znaczenie jako objaw rozpoznawczy, jeżeli przy poprzednim, niedawno przeprowadzonym badaniu były głośne. Niemiarowość zupełna, uważana przez szereg uczonych za ważny objaw zwyrodnienia mięśnia sercowego, często nawet w bardzo ciężkich przypadkach nie daje się stwierdzić. Z drugiej strony bywają przypadki, w których niemiarowość zupełna występuje jako objaw stały, utrzymując się niekiedy przez szereg lat bez wyraźnych śladów niedomogi sercowej, jak to już w swej monografii

z r. 1920 podkreślił Semerau-Siemianowski. Z tej racji wartości prognostycznej pewnej nie posiada.

Jeżeli korzyści wypływające dla kliniki ze stwierdzenia tak ważnego objawu, jakim jest rytm cwałowy, nie zostały dotychczas w pełni wyzyskane, to składa się na to kilka przyczyn. Z ważniejszych wymienię ciągle jeszcze dużą różnicę poglądów na istotę zagadnienia, jaką spotykamy u różnych autorów, jak też i fakt, że dokładna analiza rytmu trójdzielnego bez odpowiedniej rejestracji nie zawsze jest możliwa. Aby zapobiec choć w części tej rozbieżności w ujmowaniu znaczenia rytmu cwałowego, podjęliśmy próbę ustalenia pewnych wytycznych, które by umożliwiły wykorzystanie wspomnianego objawu dla celów rokowniczo-rozpoznawczych w klinice. Spostrzeżenia nasze oparliśmy na przeszło 50-ciu przypadkach rytmu cwałowego, z których 33, zgrupowane na załączonych tablicach, zostały opracowane wyczerpująco zarówno pod względem klinicznym jak graficznym. W pozostałych musieliśmy z różnych względów zrezygnować z analizy graficznej (ciężki stan chorego, trudności techniczne itp.).

a) Metodyka badań.

W doświadczeniach naszych posługiwaliśmy się aparaturą opartą na transmisji powietrznej według metody Ohma, dostosowaną do elektrokardiografu Siemensa. Krzywe tonów zapisywaliśmy łącznie z ekgramem, po uprzedniej dokładnej synchronizacji obu systemów. Odprowadzeń dźwięków dokonywaliśmy w zasadzie z miejsc najlepszej słyszalności i wyczuwalności cwału; odpowiadały one najczęściej okolicy koniuszka serca. III-ci ton zapisywaliśmy również z 4-go międzyżebrza, nieco na lewo od mostka. Aby uniknąć szmerów ubocznych rejestrację dźwięków starano się wykonać o ile możności przy zatrzymanym oddechu, w exspirium. Ekgram dla naszych celów zapisywaliśmy najczęściej w odprowadzeniu 2-gim, jako najbardziej charakterystycznym.

Istnieją dwie zasadnicze metody służące do rejestracji dźwięków serca: dawniejsza, oparta na transmisji powietrznej (wg Ohma), oraz nowsza, polegająca na transmisji elektrycznej.

Przy pierwszej metodzie — drgania zachodzące w sercu podczas jego czynności zostają przejęte z powierzchni klatki piersiowej przez tzw. receptor, którego główną część składową stanowi membrana odbierająca, sporządzona z kauczuku. Membrana ta, drgając pod wpływem odebranych impulsów wytwarza fale powietrzne, które za pomocą rury gumowej zostają skierowane na cienką błonę sporządzoną z żelatyny, gliceryny i wody), zwaną membraną zapisującą, na której powierzchni przyklejone jest małe lusterko. Wiązka światła, rzucona z aparatu oświetlającego i odbita o nie, kreśli na przesuwającym się papierze fotograficznym wychylenia błonki, które stanowią wierne odbicie drgań zachodzących w sercu podczas jego czynności. W ten sposób powstaje krzywa tonów, czyli tzw. fonokardiogram. Specjalne urządzenie pozwala na regulowanie dopływu fal dźwiękowych do membrany, dzięki czemu można uzyskać na krzywej wy-

chylenia dowolnie wysokie.[1]) Jest kwestią techniki, aby zostały wyeliminowane wszelkie szmery uboczne.

Jeśli chodzi o ocenę wartości tej metody, to można się zgodzić z zarzutem, że nie daje ona wyczerpującej odpowiedzi na wszystkie zagadnienia związane z rejestracją dźwięków serca. Tym niemniej tam, gdzie chodzić będzie o zagadnienie czysto praktyczne, jak np. obiektywne stwierdzenie i analizę tonu dodatkowego, oddaje nam niewątpliwe usługi. Natomiast dość dużą niewygodę stanowi to, że nawet przy znacznej wprawie zapisującego pochłania stosunkowo dużo czasu.

Łatwiejszą w użyciu jest metoda oparta na przewodnictwie elektrycznym. Główną część aparatury stanowi oscylograf oraz wzmacniacz katodowy, w które są już po większej części zaopatrzone najnowsze elektrokardiografy. Membranę odbierającą zastępuje przy tej metodzie mikrofon elektromagnetyczny o specjalnej konstrukcji. Drgania klatki piersiowej, udzielając się za pośrednictwem fal powietrznych płytce mikrofonu, wywołują elektryczne wahania natężenia, te zaś wzmocnione za pomocą wzmacniacza lampowego powodują wychylenia lusterka oscylografu. Ruchy lusterka zostają, podobnie jak przy poprzedniej metodzie, zapisane na przesuwającym się papierze fotograficznym lub filmie. Obiektywne nakreślenie dźwięków serca napotyka również i przy tej metodzie na poważne trudności, jest bowiem ściśle zależne od konstrukcji mikrofonu, tak, że wszechstronna analiza wymaga niekiedy użycia aż kilku mikrofonów. I tak, dla porównania z tym, co słyszymy uchem, służy mikrofon pracujący podobnie jak ucho („gehörähnlich"), tj. specjalnie czuły na drgania wysokiej częstotliwości. Niekiedy znów i to najczęściej, dla rozstrzygnięcia niektórych zagadnień natury teoretycznej zmuszeni jesteśmy użyć mikrofonu oddającego wiernie amplitudę („amplitudengetreu"), a więc o równomiernej czułości w całym zakresie tonów ważnych dla dźwięków serca. Niemałą trudność stanowi również wyeliminowanie szmerów ubocznych. W tej mierze najlepsze wyniki oddawał do niedawna mikrofon Sella.[2]. Ostatnio obok mikrofonów elektromagnetycznych poczęto stosować tzw. mikrofony krystaliczne (Kristallmikrofon), z wbudowaną w mikrofon płytką z kwarcu lub innego kryształu np. soli Seigneta. Mają one odznaczać się, w odróżnieniu od dotychczasowych, szczególną czułością i wiernością w odtwarzaniu zjawisk dźwiękowych.

b) Wyniki.

Przechodząc do omówienia wyników własnych spostrzeżeń, zestawionych na załączonych tablicach, będę niejednokrotnie zmuszony porównać je z wynikami zaczerpniętymi z piśmiennictwa, choć spostrzeżeń klinicznych, które by uwzględniały najnowsze zdobycze w dziedzinie rytmu cwałowego — poza statystyką Duchosala obejmującą około 172 przypadków — jest niewiele.[3])

Cwał pochodzenia przedsionkowego.[4])

Cwał z przedsionka stwierdziliśmy w 15 przyp. na 33, co stanowi 45% ogólnej liczby przypadków. W statystyce Duchosala stosunek

[1]) Wypływa stąd praktyczna wskazówka, że przy ocenie głośności zjawisk dźwiękowych na podstawie krzywych zapisanych metodą Ohma należy brać pod uwagę nie wielkość bezwzględną amplitud, a raczej ich wielkość względną, tj. w odniesieniu do amplitudy zasadniczych tonów serca.

[2]) „Das schallharte Mikrofon" nach Sell: Med. Klin 32, nr 5.

[3]) Duchosal posługiwał się metodą elektryczną.

[4]) Patrz: tablica I.

ten jest jeszcze większy i dochodzi do 65%. Wynika z tego, że przeszło połowa wszystkich przypadków rytmu cwałowego jest pochodzenia przedsionkowego.

Udział poszczególnych schorzeń w naszej statystyce przedstawia się następująco:

Nadciśnienie samoistne	3 przyp.
Stwardnienie naczyń wieńcowych i tętnicy głównej .	4 przyp.
Stwardnienie naczyń nerkowych	1 „
Wtórna marskość nerek	2 „
Kiła sercowo-naczyniowa.	1 „
Gośćcowe zapalenie wsierdzia	2 „
Zapalenie wsierdzia zwalniające	1 „
Nadtarczyczność	1 „

We wszystkich wymienionych przypadkach zanotowaliśmy objawy świadczące o ograniczonej wydolności mięśnia sercowego, przeważnie ciężkiego stopnia, które znalazły również swój wyraz w wynikach badania radiologicznego i ekgraficznego. Poza dusznością wysiłkową, którą mogliśmy stwierdzić u wszystkich naszych chorych bez wyjątku, w blisko połowie przypadków występowała duszność napadowa nocna, nieco rzadziej dławica piersiowa i obrzęki. Najlżejszy stopień niewydolności wykazywała chora z nadczynnością tarczycy, u której cwał miał charakter przypuszczający i utrzymywał się stosunkowo krótko. (Tablica I, L. 11).

Duchosal, którego spostrzeżenia opierają się na licznym materiale, bo obejmującym aż 112 przypadków rytmu cwałowego pochodzenia przedsionkowego, podaje, że spośród chorych tej grupy w chwili zapisania cwału prawie wszyscy wykazywali objawy niewydolności mięśnia sercowego. Obok przerostu wzgl. rozstrzeni prawie u wszystkich stwierdzono duszność i obrzęki. W wyniku powyższych spostrzeżeń Duchosal dochodzi do wniosku, że cwał z przedsionka stanowi niewątpliwy objaw patognomoniczny dla ciężkiej niewydolności mięśnia sercowego.

Na podstawie dalszej obserwacji chorych, u których stwierdziliśmy cwał, doszliśmy do przekonania, że cwał z przedsionka stanowi dla klinicysty objaw w wysokim stopniu niepokojący, co zgadza się zresztą ze spostrzeżeniami innych autorów.

Groedel podaje, że spośród chorych na zwyrodnienie mięśnia sercowego, u których zarejestrował cwał, około 50% zmarło przed upływem jednego roku.

Bramwell stwierdza, że spośród 62 przyp. rytmu cwałowego pochodzenia przedsionkowego w $1^1/_2$ r. zmarło 47 chorych (około 76%), w ciągu 4 lat zmarło 55 chorych (około 89%).

Spośród naszych chorych: zmarło (w okresie czasu od kilku dni do kilku miesięcy — 5, wypisało się w stanie ciężkim — 3, bez poprawy — 3, z poprawą — 4.

W ostatniej grupie wypisanych z poprawą znalazły się 2 przypadki zapalenia wsierdzia na tle gośćcowym, praktycznie równoznaczne z wyleczeniem, 1 przypadek nadciśnienia samoistnego oraz 1 przypadek z nadczynnością tarczycy. Już z tego krótkiego zestawienia wynika, że chociaż rytm cwałowy obarcza bardzo niekorzystnie rokowanie, to jednak sam przez się nie stanowi czynnika upoważniającego nas do przesądzania losu chorego. Pełnego znaczenia rokowniczego nabiera bowiem dopiero w zespole wyników badania klinicznego, w ścisłej zależności od schorzenia podstawowego. Inne będzie rokowanie, gdy cwał wystąpi w przebiegu zapalenia wsierdzia na tle gośćcowym, a inne w zapaleniu wsierdzia zwalniającym, inne wreszcie w nadciśnieniu samoistnym, a inne w nadciśnieniu na tle marskości nerek.

W tym celu można również zużytkować niektóre właściwości cwału.

Głośność (natężenie) która stanowi cechę najbardziej może sugestywną dla ucha klinicysty, posiada pod tym względem znaczenie ograniczone, trudno bowiem ustalić, w jakim stopniu jest uzależniona w każdym poszczególnym przypadku od warunków przewodzenia w klatce piersiowej Że wspomniane warunki odgrywają rolę niepoślednią, świadczy stwierdzony przez nas fakt, że u osobników młodych cwał posiadał przeważnie charakter głośny, co u osób starszych, zwłaszcza ze znaczniejszą rozedmą płuc, było zjawiskiem prawie niespotykanym. Ale nawet w podobnych warunkach przewodzenia nie udało nam się ustalić, aby stopień głośności miał decydujący wpływ na dalszy przebieg choroby (Por. tabl. I. L. 1, 4, 7, 13, 14.)

Wyczuwalność, która jest na ogół proporcjonalna do głośności, zachowuje się podobnie.

O wiele ważniejsze znaczenie rokownicze posiada przetrwałość, objaw charakterystyczny dla przypadków o dużej skłonności do pogarszania się. Chorzy z tendencją do poprawy wykazywali w naszych spostrzeżeniach cwał napadowy, krótkotrwały, w sporadycznych przypadkach przepuszczający. Należy przy tym zaznaczyć, że zniknięcie cwału, stwierdzone przysłuchem, nie zawsze jest równoznaczne z całkowitym jego ustąpieniem i, że niekiedy można jeszcze w tych razach wykryć ślady tonu dodatkowego za pomocą analizy graficznej. Z drugiej strony należy pamiętać, że istnieją również stany, kiedy rytm cwałowy znika nie w następstwie poprawy a wskutek ustąpienia warunków niezbędnych do jego powstania. Może to mieć miejsce np. z chwilą pojawienia się migotania przedsionków (brak wydatnego skurczu przedsionka) lub też w stanach krańcowego zwiotczenia mięśnia sercowego (W. Orłowski).

Podobne znaczenie posiada zachowanie się cwału pod wpływem leczenia, wysiłku fizycznego itp. Zniknięcie cwału po zastosowaniu leków pozwala rokować względnie pomyślnie, stanowi więc cenny sprawdzian skuteczności naszych zabiegów leczni-

czych. Ponowne pojawienie się rytmu cwałowego pod wpływem nawet nieznacznego wysiłku dowodzi, że poprawa jest nietrwała.

Jednym z dalszych czynników, posiadających znaczenie dla rokowania, jest częstość tętna. Duża częstość tętna stanowi, jak wiadomo, okoliczność sprzyjającą wystąpieniu cwału, toteż cwał przy niskiej częstości należy uważać za objaw rokowniczo mniej pomyślny.

Osobna wzmianka należy się wreszcie nadciśnieniu, które mieliśmy możność zanotować w przeszło połowie przypadków rytmu cwałowego pochodzenia przedsionkowego, bądź jako nadciśnienie istotne, bądź też jako nadciśnienie zredukowane, dające się ustalić w drodze wywiadu. Jest rzeczą praktycznie ważną, że cwał pojawia się w nadciśnieniu stosunkowo wcześnie, dając się niejednokrotnie wykazać graficznie zanim jeszcze stanie się dostępny dla ucha.

Ton dodatkowy stwierdzalny graficznie, klinicznie jednak niesłyszalny lub występujący jako objaw niepewny, zwykliśmy określać nazwą „podcwał" (Semerau-Siemianowski).

Ocena stanu narządu krążenia u osób w wieku podeszłym zwłaszcza z nadciśnieniem, np. przed zabiegiem operacyjnym, należy do najtrudniejszych zadań lekarza i nie zawsze jest możliwa. Niewydolność występuje tu powoli, często niespostrzeżenie tak, że niejednokrotnie, mimo starannego badania klinicznego, nie udaje nam się stwierdzić odchyleń od normy w zakresie serca Samo zaś nadciśnienie, choćby nawet wysokie, nie jest przeciwskazaniem do zabiegu operacyjnego, jeżeli stan mięśnia sercowego jest dobry. Do objawów stosunkowo wczesnych, świadczących o ograniczonej wydolności serca, należą zmiany w ekgramie, które dotyczą w pierwszym rzędzie załamka T oraz odcinka S-T, poza tym szmer skurczowy na koniuszku, jako wyraz względnej niedomykalności zastawki dwudzielnej. Wykazanie tonu dodatkowego pochodzenia przedsionkowego znaczy w tych razach o wiele więcej, aniżeli wspomniane zmiany elektrokardiograficzne czy nawet szmer skurczowy. Ze wzmożonej czynności przedsionka wnioskujemy bowiem o rozpoczynającej się lub już rozwiniętej niewydolności lewej komory, co w następstwie prowadzić może do groźnych powikłań w postaci obrzęku płuc lub nawet migotania komór. Ton przedsionkowy stanowi więc objaw ostrzegawczy wskazujący wcześnie na zwiotczenie mięśnia sercowego i jako taki winien być wskazaniem do wdrożenia leczenia, mającego za cel wzmocnienie słabnącego serca.

Pozostało nam jeszcze wspomnieć o spostrzeżeniach poczynionych nad zagadnieniem, którym zajmował się już w swoim czasie u nas Rosnowski. Chodzi o to, jakie zmiany towarzyszą rytmowi cwałowemu w ekgramie i czy zmiany te są na tyle charakterystyczne, aby z ich obecności można wnosić o istnieniu rytmu cwałowego u danego osobnika. Jeżeli nasz pogląd na istotę rytmu cwałowego pochodzenia

przedsionkowego jest słuszny, to już na zasadzie przesłanek czysto teoretycznych należało się spodziewać, że w ekgramie znajdą wyraz obok cech uszkodzenia mięśnia sercowego także wzmożony skurcz przedsionka oraz dłuższa przerwa czasowa pomiędzy tonem dodatkowym a I-szym tonem serca, niezbędna do wysłuchania obu tych zjawisk dźwiękowych w odległośbi czyniącej zadość definicji cwału. Analiza ekramów zapisanych w cwale potwierdziła w zupełności nasze przypuszczczenlaj, pokrywając się równocześnie prawie całkowicie z wynikami uzyskanymi przez Rosnowskiego. Obok znanych cech uszkodzenia mięśnia sercowego mogliśmy stwierdzić z reguły wydłużenie czasu przewodnictwa przedsionkowo-komorowego P-R, którego przeciętna wartość wynosiła 0,22 sek. Najniższa spostrzegana przez nas w tych okolicznościach wartość dla P-R wynosiła ok. 0,175 sek. (w jednym przypadku) — najwyższa ok. 0,28 sek. Ponadto w blisko połowie przypadków zanotowaliśmy wysokie P, i to najczęściej w 2-gim odprowadzeniu.

Jak z powyższego wynika, żadna z tych zmian, ani pojedyńczo ani w zespole, nie jest na tyle charakterystyczna, aby na podstawie jej obecności można mówić o specjalnym typie „ekgramu cwałowego".

Streszczając powiemy: cwał pochodzenia przedsionkowego stanowi objaw wskazujący na obniżenie napięcia mięśnia sercowego[1]), które dochodzi do skutku z reguły na tle zmian organicznych i to przeważnie ciężkiego stopnia. Rokowanie będzie ściśle zależeć od odwracalności tych zmian, a więc od schorzenia podstawowego.

Cwał pochodzenia protodiastolicznego; syn.: III-ci ton serca.[2])

Słyszalną postać III-go tonu zanotowaliśmy w następujących 8-miu przypadkach:

Świeże stany pozawałowe m. sercowego	3	przyp.
Kiła sercowo-naczyniowa	1	„
Nadciśnienie samoistne	1	„
Zapalenie wsierdzia zwalniające	1	„
„ „ gośćcowe	1	„
„ nerek kłębuszkowe	1	„

We wszystkich przypadkach, z wyjątkiem 2-ch ostatnich, można było stwierdzić objawy niewydolności mięśnia sercowego znacznego stopnia, natomiast w 2-ch pozostałych serce było całkowicie wydolne. Dość duża rozpiętość w sprawności narządu krążenia, jaka zatem towarzyszyła omawianej postaci cwału, odzwierciedliła się również w dalszym

[1]) Przez „napięcie" należy rozumieć zdolność przystosowania się mięśnia sercowego z jednej strony do rozkurczowej objętości krwi, z drugiej do ciśnienia (Brugsch).

[2]) Patrz tablica II.

osie chorych, spośród których: zmarło 2, wypisało się z nieznaczną poprawą 4-ch, z wyleczeniem 2.

W tych warunkach, jeżeli uwzględnimy spostrzeżenia Duchosala, który miał stwierdzić III-ci ton u osób całkowicie zdrowych w 11-tu przypadkach na ogólną liczbę 35 (co stanowi około 31 %), to na pierwszy rzut oka można by zgodzić się z nim, że wartość rokowniczo-rozpoznawcza tej postaci rytmu cwałowego jest co najmniej wątpliwa.

Doświadczenie nasze, uzupełnione spostrzeganiem klinicznym, zmusza nas do zajęcia nieco oględniejszego stanowiska wobec omawianego zagadnienia. Przede wszystkim musimy stwierdzić, że nie udało nam się wysłuchać III-go tonu u osób zdrowych i to mimo specjalnego nastawienia w tym kierunku, oraz korzystnych na ogół warunków osłuchiwania; w większości bowiem przypadków chodziło o osobników młodych, nierzadko poniżej 18 lat Stwierdzane niekiedy w tych warunkach drobne wychylenie w obszarze III-go tonu nie odbiegało od tego, co zwykliśmy uważać za normę fizjologiczną. Wszystkie przypadki podejrzane klinicznie o rytm trójdzielny (u osób zdrowych), poddane analizie graficznej, okazały się rozszczepieniem wzgl. rozdwojeniem tonów. Wyjątek stanowiły 2 przypadki ambulatoryjne, o których mowa na str. 61, w których analiza graficzna pozwalała rozpoznać postać zsumowaną cwału.

Na zasadzie tego, co powiedziano nie podobna oprzeć się wrażeniu, że w statystyce Duchosala został pomieszczony również III-ci ton fizjologiczny, co jest tym bardziej prawdopodobne, że pomiędzy III-cim tonem fizjologicznym a III-cim tonem słyszalnym brak w analizie graficznej wyraźnej granicy przejścia. Z tej właśnie przyczyny jako kryterium różnicowo-rozpoznawcze przyjęliśmy cechę kliniczną, a mianowicie słyszalność tonu dodatkowego.

Zachowanie się tonu dodatkowego było zależne również i w tej postaci cwału od ciężkości przypadku. I tak w przypadkach z sercem wydolnym cwał pojawiał się na krótko, najczęściej w związku z wysiłkiem fizycznym, już po krótkim wypoczynku znikał, aby w miarę poprawy leczniczej całkowicie ustąpić. Zupełnie inaczej zachowywał się ton dodatkowy w przypadkach z niewydolnością krążenia. W większości tych przypadków utrzymywał się do końca naszej obserwacji, wykazując co najwyżej wahania w natężeniu. Na wysiłek fizyczny, zmianę w ułożeniu ciała (pozycja lewoboczna) reagował silniej niż to miało miejsce w przypadkach z sercem wydolnym. Leczenie przeważnie wywierało wpływ znikomy. Na krzywych amplituda tonu dodatkowego przewyższała niekiedy amplitudę zasadniczych tonów serca.

Najbardziej jednak charakterystyczną cechą, której obecność na fonokardiogramie była wykładnikiem ciężkości przypadku, było współistnienie zaznaczającego się coraz wyraźniej tonu przedsionkowego (ryc. 6). Tego rodzaju stan zanotowaliśmy w 4-ch przypadkach na ogólną

liczbę 6, przebiegających ze znaczną niewydolnością krążenia, ponadto w jednym z pozostałych brak tonu przedsionkowego dał się wytłumaczyć współistniejącym migotaniem przedsionków (tabl. II, L. 7), w ostatnim wreszcie chory znajdował się w stanie krańcowego wyczerpania sił i zmarł w kilka dni później. Tabl. II,L. 4.)

Na zasadzie całokształtu danych skłonni jesteśmy uważać cwał pochodzenia protodiastolicznego (słyszalna postać III go tonu) za objaw rozpoznawczy dla obniżenia napięcia mięśnia sercowego ponad przeciętną normę, spotykaną już w warunkach fizjologicznych w tym okresie czynności serca.

Pod względem rokowniczym cwał z protodiastoli sam przez się nie posiada tego bezpośredniego znaczenia co cwał z przedsionka, a to z tej przyczyny, że o ile w cwale pochodzenia przedsionkowego spadek napięcia mięśnia sercowego (którego wyrazem jest ton dodatkowy) posiada z reguły głębsze podłoże organiczne, o tyle w cwale z protodiastoli może ono niekiedy wystąpić również na tle zaburzeń czynnościowych, jak o tym świadczą przypadki z ujemnym wynikiem badania klinicznego. Po wtóre spadek napięcia mięśnia sercowego na początku rozkurczu prawdopodobnie nie wpływa ujemnie na czynność serca w tym stopniu, co pod jego koniec, a więc w chwili, kiedy w mięśniu sercowym zachodzą niewątpliwie zmiany przygotowawcze do następnego skurczu.

Z tej przyczyny, rokując w cwale z protodiastoli, należy szczególny nacisk położyć na zespół wyników badania klinicznego, w następnej dopiero kolejności uwzględnić okoliczności współtowarzyszące rytmowi cwałowemu.

Cwał zsumowany.[1])

W tej grupie pomieściliśmy wszystkie te przypadki rytmu cwałowego w sumie 10, w których ton dodatkowy wykazywał cechy graficzne zarówno III-go tonu, jak tonu przedsionkowego. Była już mowa o tym, że tego rodzaju stan może zaistnieć wówczać, gdy skurcz przedsionka wpadnie w obszar III-go tonu i że najczęściej ma to miejsce przy znacznym przyspieszeniu akcji serca lub wydatniejszym wydłużeniu czasu przewodnictwa przedsionkowo-komorowego (P-R). Najczęściej jednak oba te momenty współdziałają równocześnie. Jak wynika z pomiarów ekgramów (tablica III), przy wydłużeniu P-R do 0,28 sek. cwał występował już przy częstości ok. 90 uderzeń/min., podczas gdy przy wartości dla P-R = 0,15 sek., potrzeba było przyspieszenia akcji serca od 100—120 uderzeń/min. Dzięki zwolnieniu akcji serca, uzyskanemu bądź w drodze postępowania leczniczego, bądź przy użyciu znanych odruchów, mogliśmy ustalić, że w 3-ch przyp. ton dodatkowy powstał ze zsumowania się

[1]) Patrz tablica III.

dwów tonów o względnie dużej amplitudzie, oddzielnie słyszalnych (rytm czterotaktowy), w 4-ch przypadkach był sumą dwóch tonów złożonych z elementów dźwiękowych, leżących poniżej granicy słyszalności. W pozostałych 3-ch przyp. z różnych przyczyn nie udało nam się ustalić pochodzenia tonu dodatkowego (ciężki stan chorych, trudności techniczne i t. p.).

Udział poszczególnych schorzeń w statystyce cwału zsumowanego przedstawia się następująco:

Zwyrodnienie mięśnia sercowego (stan po zawałach) .	3	przyp.
Stwardnienie naczyń wieńcowych i tętnicy głównej .	2	„
Kiła sercowo-naczyniowa	1	„
Nadciśnienie samoistne	1	„
Zapalenie wsierdzia zwalniające	3	„

U wszystkich chorych można było stwierdzić objawy niewydolności krążenia pochodzenia sercowego i to przeważnie ciężkiego stopnia.

Spośród naszych 10 chorych zmarło w przeciągu czasu od kilku dni do kilku miesięcy 4-ch, wypisało się bez poprawy 4-ch, z poprawą 2-ch. Warto podkreślić, że wśród przypadków, które zakończyły się śmiercią, znalazły się wszystkie trzy przyp. rytmu czterotaktowego oraz 1 przyp. z analizą ujemną.

Oprócz omówionych 10 przypadków, zestawionych na tabl. III, mieliśmy możność spostrzegać dwa przypadki cwału zsumowanego u chorych ambulatoryjnych w wieku lat 14 i 16, których na zasadzie ujemnego wyniku badania klinicznego, obejmującego również badanie radiologiczne i ekgraficzne, należało uważać za zupełnie zdrowych. U jednego z nich wywiad wskazywał na przybycie błonicy na 6 tyg. przedtem. Cwał wystąpił w związku z przyspieszeniem akcji serca (96 wzgl. 100/min.) i znikł z chwilą jej zwolnienia.

Analiza graficzna tonu dodatkowego wykazała, że na jego powstanie w obu przytoczonych przypadkach złożyły się dwa nieznaczne, niewiele od norm fizjologicznych odbiegające wychylenia, z których jedno okazało się III-cim tonem serca, drugie zaś odpowiadało tonowi przedsionkowemu. Jeżeli chodzi o tło przyczynowe, to w pierwszym przypadku skłonni jesteśmy przyjąć zmiany pobłonicze w sercu, w drugim znaczne przyspieszenie akcji serca wystąpiło najprawdopodobniej w związku z czynnikami natury wzruszeniowej. Odnosimy wrażenie, że większość przypadków rytmu cwałowego, spostrzeganych u osób zdrowych, w związku z przyspieszeniem czynności serca, należy właśnie do tej kategorji.

Jeżeli chodzi o stosunek odsetkowy, w jakim pojawia się rytm cwałowy u osób zdrowych, to w statystyce Duchosala stanowi on około 9,3% wszystkich przyp. rytmu cwałowego, — nasze cyfry nie przekraczają 6% z tym jeszcze jedynym zastrzeżeniem, że chodzi tu raczej o przypadki z ujemnym wynikiem badania klinicznego, aniżeli u osob-

ników całkowicie zdrowych. Zdajemy sobie oczywiście sprawę, że cyfry przez nas podane, ze względu na małą ilość przypadków, nie posiadają bezwzględnej wartości statystycznej, — przytoczyliśmy je jedynie dla porównania.

Cwał zsumowany, jak wynika z jego istoty, łączy w sobie cechy obu zasadniczych odmian rytmu cwałowego. Wprawdzie analiza graficzna tonu dodatkowego pozwala nam na wysnucie pewnych wniosków, dających się zużytkować dla celów rokowniczych, niemniej jednak trudności z tym związane, niepropor.jonalne do korzyści, każą nam również w tej postaci rytmu cwałowego uwzględnić w pierwszym rzędzie całokształt wyników badania klinicznego.

IV. Rytm czterotaktowy.

(Rhytme à quatre temps)

Jeżeli w obrębie rozkurczu pojawią się równocześnie dwa znane nam już tony dodatkowe, oba słyszalne, wówczas powstanie rytm czterotaktowy, który w związku z przyspieszeniem akcji serca może przejść w cwał (ryc. 9a i 9b). Rytm czterotaktowy nierzadko uchodzi uwagi

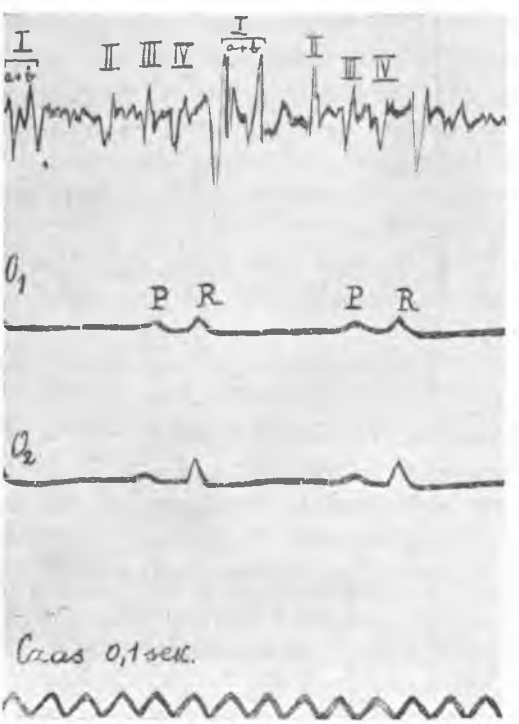

RYC. 14.

Rytm czterotaktowy. „Rhytme à quatre temps". K. S., lat 58. dozorca: Endocarditis lenta. Zmarł po 6 dniach. I (a+b): rozszczepienie I tonu; III: III-ci ton serca; IV: „ton przedsionkowy".

klinicystów, a to z tej przyczyny, że III-ci ton posiada charakter bardzo głuchy a równocześnie odstępy pomiędzy poszczególnymi tonami są małe. Najczęściej wykrywa go dopiero analiza graficzna Rytm czterotaktowy spotykaliśmy z reguły w skrajnie ciężkich przypadkach. Jest to rzeczą godną uwagi, że na krzywej towarzyszy mu często duża nieregularność drgań, będąca wyrazem silnie zakłóconej czynności serca. Prognoza wybitnie zła.

V. Wnioski

1. Rytm cwałowy serca powstaje w następstwie pojawienia się dodatkowego tonu w rozkurczu jako wyraz obniżenia napięcia mięśnia sercowego.

2. W zależności od pochodzeaia tonu dodatkowego rozróżniamy: cwał pochodzenia przedsionkowego, cwał pochodzenia protodiastolicznego, oraz cwał zsumowany.

3. Podczas gdy w cwale z przedsionka obniżenie napięcia mięśnia sercowego dochodzi do skutku z reguły na tle zmian organicznych, o tyle w cwale z protodiastoli może ono również wystąpić na tle zaburzeń czynnościowych. Cwał zsumowany jest postacią mieszaną i jako taki łączy w sobie cechy obu zasadniczych odmian rytmu cwałowego.

4. Graficzna analiza dźwięków serca stanowi cenną metodę pomocniczą, która w rytmie cwałowym oddaje klinicyście duże usługi, pozwalając:

a) wykryć ton dodatkowy stosunkowo wcześnie, zanim jeszcze stanie się słyszalny dla ucha,

b) odróżnić poszczególne postacie rytmu cwałowego od siebie oraz od innych zjawisk dźwiękowych zachodzących na krzywej tonów,

c) kontrolować postępowanie lecznicze.

5. Rokowanie w rytmie cwałowym winno uwzględniać następującą kolejność danych:

a) zespół wyników badania klinicznego,

b) rodzaj rytmu cwałowego,

c) takie jego właściwości, jak: stałość objawu, znikanie pod wpływem leczenia, pojawianie się po wysiłku, amplitudę, częstość tętna, ponadto w cwale zsumowanym elementy składowe tonu dodatkowego.

PIŚMIENNICTWO

1) Brugsch Th. Pathologie des Kreislaufs. Lipsk 1937.

2) Cossio i Lascales. Premier bruit du coeur et bruit auriculaire. Arch. d. Malad. d. coeur 1936, nr 2.

3) Crighton Bramwell. Gallop rhytme and the physiological third heart's sound. Med. Współczesna 1936, nr 7 (streszczenie).

4) Duchosal P. Nouvelles recherches graphiques sur le bruit de galop. Arch. d. Malad. d. coeur 1935, nr 6.

5) Groedel Fr. M. Die diagnostische Bedeutung der graphischen Darstellung der Herztöne. Georg Thieme, Lipsk 1930.

6 Hołowiński A. O fotografii tonów serca. Pamiętnik Tow. Lek. Warsz. 1901.

7) Kayser G. Über Herzschallschreibung mit dem Kristallmikrofon. Wissensch. Mitteilungen aus dem Balneologischen Universitäts-Institut zu Bad-Nauheim. Z. 4, wrzesień 1937.

8) Lukl P. Cvalovy rytmus v elektrokardiografickém a fonografickém obraze. Diskuse sdeleni. Praga 1934.

9) Maciąg. Szmery sercowe. Lekarz Wojskowy XXVII. 5, 1936.

10) Mackenzie James, Orr James. Choroby serca. Warszawa.

11) Oczesalski. O zapisywaniu tonów serca (streszczenie zbiorowe). G. L. 1909.

12) Orłowski W. Choroby serca i naczyń krwionośnych. Warszawa 1933.

13) Posener K. Klinische u. didaktische Bedeutung der objectiven Herzschalluntersuchung. Med. Klin. 1932, 5.

14) Posener K., Trendelenburg F. Über Herzgeräusche. Zeitschr. f. Kreislaufforschung XXI, 1929, 15.

15) Rosnowski M. W sprawie analizy cwału rozkurczowego w elektrokardiogramie. Diskuse sdeleni. Praga 1934.

16) Routier D. i J. Van Heerswynghels. A propos du bruit de galop (Etude phonocardiographique). Arch. d. Malad. d. coeur. 1935, nr 10.

17) Schaefer K. L. Der Gehörsinn. Handb. d. Physiol. des Menschen. Tom III. Brunświk 1904.

18) Scherf D. Klinika i leczenie chorób serca i naczyń. Warszawa 1938.

19) Trendelenburg F. Prinzipielle physikalische u. physiologische Fragen bei Untersuchung u. Deutung von Herzschallphänomenen. Med. Klin. 1932, 5.

20) Weber A. Die Elektrokardiographie. J. Springer, Berlin 1935.

Tablica 1. RYTM CWAŁOWY POCHO

Nr kolejny	Nr historii choroby	Chory(a) płeć, wiek i zawód	Rozpoznanie	Obraz rentgenowski
1	930/36	K. S. m. 24 l. rolnik	Glomerulonephritis chronica ss. uraemia et insufficientia circulatoria centrali. Neuroretinitis albuminurica.	Serce duże, skośno-poprzeczne, o znacznie zwiększonych wymiarach lewej komory: tetni dość słabo. Aorta umiarkowanie szeroka, normalna intensywność cienia.
2	954/36	K. S. m. 56 l. urzędnik	Nephrosclerosis benigna. Insufficientia circulatoria centralis chr. Emphysema pulmonum, Asthma cardiale.	Serce duże, poprzeczne, o zaokrąglonym zarysie, tętni dość słabo. Szeroki cień szypuły naczyniowej. Aorta wstępująca: szer. 3,4 cm, wydłużona, ciemna Wymiar poprzeczny serca: 5,8 + 8,5 cm.
3	999/36	B. J. m. 76 l. drukarz	Hypertensio essentialis. Myodegeneratio arteriosclerotica cordis. Insufficientia circulatoria centralis chr. Emphysema pulmonum. Asthma cardiale, Angina pectoris.	Pola płucne dość jasne, umiarkowanie niski stan przepony. Bardzo duże, poprzeczne serce; amplituda tętnica bardzo mała. Ortodiagram: $\frac{3,4 + 11,4}{15,0}$ cm; szer. aorty: 3,8 cm.
4	665/36	N. Sz. m. 21 l. fryzjer	Endocarditis lenta sub forme insuffic, vv. semilunarium aortae in stadio decompensationis. Infarctus lienis, renum et cerebri.	Radiologicznie nie badany ze względu na ciężki stan
5	910/36	I. S. m. 67 l. urzędnik	Arteriosclerosis diffusa praec. centralis. Myodegeneratio arteriosclerotica cordis. Insufficientia circulatoria cardiaca. Emphysema pulmonum senile. Asthma cardiale, Oedema pulmonum.	Ortodiagram: $\frac{4,7 + 11,2}{16,5}$ cm, Aorta ciemna, szerokość wstępującej 4,1 cm. (Kreuzfuchs)
6	1126/36	A. S. k. 64 l. przy mężu	Hypertensio essentialis. Myodegeneratio arteriosclerotica cordis. Insufficientia circulatoria centralis chr.	Ortodiagram: $\frac{8,3 + 8,5}{13,5}$ Łuk aorty ciemny, wraz z początkiem części zstępującej wychyla się w lewo
7	1279/36	I. S. m. 39 l. dozorca	Glomerulonephritis chronica ss. nephrocirrhosi et insufficientia circulatoria centrali.	Radiologicznie nie badany ze względu na ciężki stan.
8	455/36	L. S. m. 60 l. urzędnik	Myodegeneratio arteriosclerotica cordis in stadio decompensationis c. dilatatione cordis praec. sin. et insuffic. v. mitralis relativa. Emphysema pulmonum. Asthma cardiale.	Serce duże, poprzeczne, o silnie uwypuklonym lewym zarysie (aneurysma?). Tętni dość żywo w miejscu największego uwypukłenia, poza tym tętnienie dość słabe. Aorta dość wąska, ciemna. Łuk wychyla się umiarkowanie w lewe pole płucne. Pola płucne rozedmowe.

DZENIA PRZEDSIONKOWEGO.

Elektrokardiogram	Stopień niewydolności serca	Ciśnienie krwi	Słyszalność *)	Wyczuwalność *)	Uwagi
P—R: 0,22" P_2: wysokie QRS: 0,095" $T_{1,3}$: ujemne Q—T: 0,375" T_2: płaskie S_1—T_1 wypukłe. S_2—T_2: wklęsłe Częstość: ok. 86/min.	ciężki	215/135	+++	+++	Rycina w tekście L. 5 Wypisany z Oddziału w stanie ciężkim
P—R: 0,19" P_2: wysokie QRS: 0,09" T_{2-3}: ujemno-dodatnie Q—T: 0,35" S_1 T_1 poniżej linii izoelektr. Częstość: ok. 92/min.	ciężki	225/135	+	—	Zmarł po 3 miesiącach
P—R: 0,18" P_2 wysokie, QRS: 0.075" T_1: ujemne Q—T: 0,3" T_2: ujemno-dodatnie S_1—T_1: poniżej linii izoelektr. łukowato wygięte Częstość: ok. 85/min.	ciężki	195/90	+?	—	Wypisany w stanie ciężkim
P—R: 0,18" T_1: ujemno-dodatnie QRS: 0,09" S_1—T_1: poniżej linii Q—T: 0,3" izoelektr. Częstość: ok. 120/min.	ciężki	90/25	+++	+++	Zmarł po kilku dniach
P—R: 0,28" T_{1-2}: ujemno-dodatnie QRS: 0,15" T_3 ujemne Q—T: 0,42" S_1—T_1: *poniżej linii izoelektr.* S_2—T_2: *łukowato wygięte* Częstość: ok. 78/min.	ciężki	165/92	+	—	Wypisany bez poprawy
P—R: 0,2" $T_{1,2,3}$: spłaszczone QRS: 0,09" S_1—T_1: nieco powyżej Q—T: 0,475" linii izoelektr. Częstość: ok. 90/min.	średnio-ciężki	180/90	+?	—	„Podcwał" Wypisana z poprawą
P—R: 0,175" P_2: wysokie QRS: 0,075" T_1: płaskie Q—T: 0.325" $T_{2,3}$ ujemne S_1—T_1: poniżej linii izoelektr.	ciężki	205/112	+++	+++	Rycina w tekście L. 8 Zmarł po kilku dniach
P—R: 0,25" T_1 ujemno-dodatnie QRS: 0,125" $T_{2,3}$ ujemne Q—T: 0,3" S_1—T_1 poniżej linii izoelektr. łukowate S_2—T_2: powyżej linii S_3—T_3: izoelektr. Częstość: ok. 92/min.	ciężki	95/75	+	+	Zmarł po 6 miesiącach

Tablica 1. (ciąg dalszy) RYTM CWAŁOWY POCHO

Nr kolejny	Nr historii choroby	Chory(a) płeć, wiek i zawód	Rozpoznanie	Obraz rentgenowski
9	327/37	B. P. m. 54 l. urzędnik	Hypertensio essentialis ss. arteriolosclerosi diffusa. Myodegeneratio arteriosclerotica cordis. Insuffic. circul. centr. chr. Asthma cardiale, Angina pectoris, Anasarca.	Górne partie płuc rozedmowe, rysunek wzmożony. Duże poprzeczne serce, tętni bardzo słabo. Amplituda wychyleń mała Ortodiagram: $\frac{5,2 + 10,4}{15,5}$ cm.
10	1111/37	O. K. m. 55 l. murarz	Lues cardiovascularis seropositiva complicata arteriosclerosi diffusa in stadio decompensationis. Emphysema pulmonum. Asthma cardiale.	Ortodiagram: $\frac{5,4 + 11,5}{17,0}$ cm. Aorta ciemna. szer. 3,4 cm. (Kreuzfuchs)
11	1612/37	R. Z. k. 27 l. przy mężu	Hyperthyreosis.	Serce małe, pionowe (wiszące), bardzo żywo tętni, amplituda średnia. Szypuła naczyniowa bez zmian.
12	734/37	K. B. m. 49 l. urzędnik	Myodegeneratio arteriosclerotica cordis. Status post infarctum myocardii. Insufficientia circulatoria centralis chr.	Ortodiagram: $\frac{6,5 + 12,0}{17,2}$ cm.
13	809/37	T. K. k. 20 l. studentka	Endomyocarditis rheumatica chronica sub forma vitii mitralis in stadio decompensationis. (Stenosis ostii venosi sin. et insuff. v. mitralis).	Serce dość duże, skośne, o przerosłej lewej komorze, uwypuklonym nieco lewym przedsionku. Przestrzeń Holzknechta wąska. Ortodiagram: $\frac{4,3 + 7,1}{13,0}$ cm.
14	962/37	Z. S. k. 22 l. urzędniczka	Endomyocarditis rheumatica chronica sub forma vitii mitroaortalis in stadio decompensationis. (Steno is et insufficientia mitralis c. insuffic. vv. semilun. aortae.)	Serce duże, powiększone w wymiarze prawym i lewym, nieco trójkątne, o obniżonym punkcie L., uwypuklonym lewym przedsionku. Tętnienie niemiarowe, chybkie. Przestrzeń Holzknechta zaciemniona. Ortodiagram: $\frac{3,8 + 8,4}{13,0}$ cm.
15	835/37	P. M. m. 61 l. urzędnik	Myodegeneratio arteriosclerotica cordis. Insufficientia circulatoria centralis chronica. Angina pectoris.	Ortodiagram: $\frac{5,5 + 10,0}{15,5}$ cm. Aorta: szer. 3,0 cm, niezbyt ciemna, nieznacznie łukiem wychyla się w lewo.

*) +++ : wybitna,
++ : dobra,
+ : słaba, (+? : wybitna),
— : brak.

DZENIA PRZEDSIONKOWEGO.

Elektrokardiogram	Stopień niewydolności serca	Ciśnienie krwi	Słyszalność *)	Wyczuwalność *)	Uwagi
P–R 0.2" P_2: wysokie QRS: 0.09" T_1 płaskie Q–T: 0.35" $T_{2,3}$: ujemno-dodatnie $S-T^{1,2,3}$: poniżej linii izoelektr. Częstość: ok. 90/min.	ciężki	175/110	+	+	Wypisany w stanie ciężkim
P–R: 0,225" $P_{2,3}$: wysokie QRS: 0,09" T_1: płaskie Q–T: 0,35" S_1-T_1: poniżej linii izoelektr. Częstość: ok. 90/min.	ciężki	110/75	+	+	Zmarł po 6 miesiącach
P–R: 0.2" $P_{2,3}$: wysokie QRS: 0,075" T_1: płaskie Q–T: 0,35" T_3: ujemne Częstość: ok. 9 /min.	lekki	115/65	+?	–	Cwał przepuszczający, krótkotrwały. Wypisana z poprawą.
P–R: 0,2" $T_{2,3}$: ujemne QRS: 0,08" S_1-T_1: poniżej linii Q–T: 0,375" S_3-T_3: izoel łukow. Częstość: ok. 85/min.	ciężki	95/65	++	+	Wypisany bez poprawy.
P–R: 0,25" T_3: spłaszczone QRS: 0,085" S_2-T_2 nieco poniżej Q T: 0,325" S_3-T_3 linii izoelektr. Częstość: ok. 92/min.	średnio-ciężki	120/70	+++	+++	*Cwał występował napadowo najczęściej w związku z wysiłkiem fizycznym. W miarę poprawy leczniczej ustąpił. Chora została wypisana z poprawą równoznaczną z wyleczeniem.*
P–R: 0,225" QRS: 0,09" T_1 płaskie Q–T: 0,325" Częstość: ok. 100/min.	średnio ciężki	145/55	+++	+++	Jak wyżej.
P–R: 0,22" T_1: ujemne QRS: 0,09" S_1-T_1: poniżej linii izoelektr., łukowate Q T: 0,35" S_2-T_2: poniżej linii izoelektr., wklęsłe Częstość: ok. 92/min.	średnio-ciężki	165/95	+	+	Wypisany bez poprawy.

Tablica II. RYTM CWAŁOWY POCHODZENIA PROTODIASTO

Nr kolejny	Nr historii choroby	Chory(a) płeć, wiek i zawód	Rozpoznanie	Obraz rentgenowski
1	246/36	J. K. m. 49 l. emeryt	Myodegeneratio arteriosclerotica cordis. Status post infarctum myocardii. Insufficientia circulatoria centralis chronica. Asthma cardiale.	Ortodiagram: $\frac{6,6 + 12,1}{18,8}$ cm. Aorta: 2,7 cm. (Bordet-Vaquez).
2	311/36	Z. J. m. 53 l. inżynier	Myodegeneratio arteriosclerotica cordis. Status post infarctum myocardii. Insufficientia circul. centr. chron. Angina pectoris. Asthma cardiale.	Serce skośno-poprzeczne, w całości, głównie w lewo powiększone, tętni słabo. Amplituda tętnień mała. Aorta umiarkowanie ciemna, dość szeroka (3,1 cm w części wstęp.), tętni również słabo.
3	283/36	S. Z. m. 48 l. przemysł.	Myodegeneratio arteriosclerotica cordis. Status post infarctum myocardii. Insufficientia circul. centr. chron. Angina pectoris.	Serce duże, poprzeczne, lekko spłaszczone, żywo tętni. Ortodiagram: $\frac{4,1 + 11,0}{15,2}$ cm. Aorta: szer. 3,5 cm, niezbyt ciemna.
4	736/36	K. S. m 32 l. rolnik	Endocarditis lenta sub forma vitii mitroaortalis in stadio decompensationis (Insuff. vv. semilunar. aortae et insuffic. v. mitralis.)	Duże, mitroaortalne serce, nieco trójkątne, żywe tętnienie aorty, w okolicy łuku chybkawe. Szare pola płucne o wzmożonym rysunku. Ortodiagram: $\frac{5,0 + 12,1}{18,0}$ cm.
5	99/37	W. S. m 14 l. uczeń	Glomerulonephritis acuta	Serce w całości dość duże, tętni spokojnie, amplituda średnia.
6	947/36	R. S. m. 54 l. inżynier	Hypertensio essentialis ss. insufficientia circulatoria centr. chron. Emphysema pulmonum. Hyperaemia passiva organorum, Ascites, Anasarca.	Bardzo duże, poprzeczne, przed. lewostronne serce o płytkiej talii. Tętni spokojnie, amplituda mała. Szypuła naczyniowa szeroka. Ortodiagram: $\frac{6,7 + 12,3}{18,5}$ cm.
7	35/37	K. H. m. 59 l. grawer	Lues cardiovascularis seronegativa complicata arteriosclerosi diffusa in stadio decompensationis. Asthma cardiale, Ascites, Anasacra.	Ortodiagram: $\frac{7,2 + 10,8}{18,0}$ cm Aorta wstępująca: 3,4 cm.
8	1283/36	K. W. m. 15 l. uczeń	Endocarditis rheumatica subacuta sub forma vitii mitralis. (Stenosis ostii venosi sin. et insuffic. v. mitralis).	Serce średnie, skośne, nieco pośrodkowe, o koniuszku obniżonym, nieco uwypuklonym lewym zarysie. Tętni spokojnie, amplituda średnia. Przestrzeń Holzknechta wolna. Ortodiagram: $\frac{4,5 + 7,0}{13,0}$ cm.

LICZNEGO (syn.: III-ci ton serca zaakcentowany).

Elektrokardiogram	Stopień niewydolności serca	Ciśnienie krwi	Słyszalność *)	Wyczuwalność *)	Uwagi
P—R: 0,15" QRS: 0,08" Q—T: 0,35" T_1, $_2$: ujemne, T_3 płaskie, Woltaż zespołów komorowych we wszystkich odprowadzeniach bardzo niski. Częstość: ok. 80/min.	ciężki	85/60	+	+	Rycina w tekście L. 6. Odległość II-III=ok. 0,13 sek. Ton przedsionkowy wyraźnie zaznaczony. Chory wypisany z nieznaczną poprawą.
P—R: 0,15" QRS: 0,09" Q—T: 0,375" T_1, $_2$, $_3$: ujemno-dodatnie dwufazowe, S_1-T_1: powyżej linii izoelektr., miseczkowate Q_3: pogłębione, Częstość: ok. 92/min	ciężki	110/55	+	—	Odległość II-III=ok. 0,14 sek. Ton przedsionkowy zaznaczony. Wypisany z nieznaczną poprawą.
P—R: 0,175" QRS: 0,09" Q—T: 425" T_2, $_3$: ujemne, S—T ($_2$, $_3$): łukowato wygięte, Q_3: pogłębione, Częstość: ok. 66/min.	ciężki	95/65	+	—	Odległość II-III=ok. 0,17 sek. Ton przedsionkowy zaznaczony. Wypisany z nieznaczną poprawą.
P—R: 0,175" QRS: 0,1" Q—T: 0,35" T_1: ujemnododatnie, T_2: spłaszczone, S_1-T_1: poniżej linii izoelektr. Zespoły komorowe b. niskie zniekształcone Częstość: ok. 85/min.	ciężki	175/35	++	+	Odległość II-III=ok. 0,17 sek. Zmarł po kilku dniach.
P—R: 0,13" QRS: 0,06" Q—T: 0,4" S_1-T_1: nieco powyżej linii izoelektr., poza tym brak cech uszkodzenia m. sercowego. Częstość: ok. 60/min.	serce wydolne	150/80	++	+	Odległość II-III=ok. 0,18 sek. Wyleczony.
P—R: 0,15" QRS: 0,09" Q—T: 0,325" T_1: ujemno-dod. T_2: płaskie, T_3: dodat.-ujem. S_1-T_1: poniżej linii izoelektr. Q_3: pogłębione. S_3-T_3: powyżej linii izoelektr. Częstość: ok. 85/min.	ciężki	190/140	+	—	Odległość II-III=ok. 0,12 sek. Ton przedsionkowy zaznaczony. Wypisany z nieznaczną poprawą.
Migotanie przedsionków Blok gałązki prawej. QRS: 0,22" Q—T: 0,35" Częstość: ok. 80/min.	ciężki	—	+	+	Odległość II-III=ok. 0,12 sek. Zmarł po 3 miesiącach.
P—R: 0,18" QRS: 0,075" Q—T: 0,4" Cech uszkodzenia mięśnia sercowego w ekgramie brak. Częstość: ok. 55/min.	serce wydolne	125/75	++	+	Cwał napadowy (po zmęczeniu), krótkotrwały. Wyleczony.

Tablica III. RYTM CWAŁOWY

Nr kolejny	Nr historii choroby	Chory(a) płeć, wiek i zawód	Rozpoznanie	Obraz rentgenowski
1	873/36	M. R. m. 49 l. wł. nier.	Lues cardiovascularis seronegativa. Insuffic. circulatoria centralis chronica. Hydrothorax, Ascites, Anasarca.	Ortodiagram: $\frac{5,0 + 10,9}{16,0}$ cm. Aorta wstępująca: 4,3 cm.
2	1174/36	K. S. m. 58 l. dozorca	Endocarditis lenta sub forma insuffic. vv. semilunarium aortae in stadio decompensationis. Hyperaemia passiva organorum, Anasarca.	Serce duże, trójkątne, pośrodkowe. Tętni żywo, amplituda mała. Wychylenia aorty chybkie.
3	227/37	G. S. m. 39 l. krawiec	Myodegeneratio arteriosclerotica cordis. Status post infarctum myocardii. Insufficientia circulatoria centralis.	Serce duże, poprzeczne, powiększone w prawo i w lewo. Tętni spokojnie, amplituda nieduża. Najsłabsze tętnienie w okolicy koniuszka. Aorta dość ciemna, szer. 2,7 cm.
4	442/37	G. L. m. 49 l. akwizyt.	Myodegeneratio arteriosclerotica cordis. Status p. infarctus multiplices myocardii. Insuffic. circul. centralis chron. Asthma cardiale, Angina pectoris, Hyperaemia passiva organorum, Anasarca.	Ortodiagram: $\frac{6,3 + 11,3}{20,0}$ cm. Aorta ciemna, wydłużona.
5	349/37	R. E. k. 64 l. przy męż.	Myodegeneratio arteriosclerotica cordis c. insuffic. circul. centrali. Asthma cardiale, Anasarca, Hydrothorax.	W kątach przeponowo-żebrowych płyn. Wychylenia łuku aorty nieduże, miarowe. Ortodiagram: $\frac{6,8 + 9,0}{15,5}$ cm.
6	467/37	P. A. m. 54 l. em. sędz.	Hypertensio essentialis ss. insufficientia circulat. centrali chr. Hyperaemia passiva organorum Anasarca.	Olbrzymi cień serca. Serce poprzeczne, słabo tętni. Szeroka szypuła naczyniowa. Pola płucne szare.
7	596/37	K. W. m. 51 l. emeryt	Myodegeneratio arteriosclerotica cordis. Status p. infarctus multiplices myocardii. Insufficientia circulatoria centr. chr. Emphysema pulmonum. Hyperaemia passiva organorum, Anasarca. Pulsus alternans.	Duże serce, słabo tętni. Zarysy serca nad przeponą niewidoczne. Ortodiagram: $\frac{6.6 + 9,0}{15,0}$ cm.
8	760/37	G. N. m. 34 l. lek. dent.	Endocarditis lenta sub forma vitii mitro-aortalis in stadio decompensationis. (Insuffic. vv. semilunar. aortae et. insuffic. v. mitralis).	Serce dość duże, poprzeczne. Tętni żywo. Aorta średniej szerokości, tętni chybko.
9	805/37	B. N. m. 53 l. kelner	Hypertensio essentialis. Myodegeneratio arteriosclerotica cordis. Insuffic. circulatoria centralis chr. Asthma cardiale.	Ortodiagram: $\frac{4,5 + 7,9}{14,0}$ cm. Aorta wstępująca ciemna, szer. 2,6 cm.
10	1234/36	K. J. m. 28 l. robotnik	Endocarditis lenta sub forma vitii mitroaortalis in stadio decompensationis. (Insufficientia vv. semilunar. aortae et inssuffic. mitralis).	Ortodiagram: $\frac{7,5 + 10,8}{18,7}$ cm. Tętnienie o małej amplitudzie, na aorcie chybkawe.

ZSUMOWANY.

Elektrokardiogram	Stopień niewydolności serca	Ciśnienie krwi	Słyszalność *)	Wyczuwalność *)	Uwagi
P i T: nakładają się wzajemnie $T_{1,2,3}$: płaskie: S_2-T_2 \ powyżej linii S_3-T_3 / izoelektryczn. QRS: ok. 0,15" Zespoły komorowe we wszystkich odprowadz. b. niskie Częstość: ok. 100/min.	ciężki	95/65	+++	+	Analizy tonu dodatkowego zaniechano z powodu ciężkiego stanu chorego. Wypisany bez poprawy.
P—R: 0,15" QRS: 0,07" Q—T: 0,3" $T_{1,2,3}$: spłaszczone Niski woltaż zespołów komor. we wszystkich odprowadz. Częstość: ok. 120/min.	ciężki	95/30	++	++	Po zwolnieniu akcji serca cwał przeszedł w rytm czterotaktowy. Zmarł po kilku dniach.
P—R: 0,2" QRS: 0,08" Q—T: 0,35" T_1: „onde coronariennе", T_2: ujemne, S_1-T_1: poniżej linii izoelektr., łukowate, S_3-T_3: powyżej linii izoelektr. Częstość: ok. 90/min.	ciężki	110/75	+	+	*Z chwilą zwolnienia akcji serca cwał znikł. Zapisana krzywa wykazała obecność 2 małych wychyleń odpowiadających III t. i t. przedsionkowemu. Wypisany z poprawą.*
P—R: 0,15" QRS: 0,09" Q—T: 0,3" $T_{1,2,3}$: płaskie, Częstość: ok. 120/min.	ciężki	95/65	++	++	*Rycina w tekście L. 7. Analizy tonu dodatkowego zaniechano ze względu na ciężki stan chorego. Zmarł po 2 tygodniach.*
P—R: 0,28" QRS: 0,08" Q—T: 0,325" $T_{1,2,3}$: spłaszczone, S_1-T_1: poniżej linii izoelektr. Częstość: ok. 90/min.	ciężki	120/80	+	+	*Po zwolnieniu akcji serca cwał znikł. Zapisana krzywa wykazała obecność III t. i t. przedsionkowego. Wypisana z poprawą.*
P—R: 0,2" QRS: 0,12" Q—T: 0,375 T_1: ujemne, $T_{2,3}$: płaskie, Częstość: ok. 95/min.	ciężki	200/140	+	+	*Rycina w tekście L. 10 Analiza tonu dodatkowego: jak wyżej Wypisany bez poprawy.*
P—R: 0,2" QRS: 0,08" Q—T: 0,3" P_2: wysokie, T_1: płaskie $T_{2,3}$: dwufazowe Częstość: ok. 120 min.	ciężki	115/90	++	+	Ryciny w tekście: L. 9a i 9b. Przy tętnie ok. 80/min. cwał przechodzi w rytm czterotaktowy. Zmarł po pół roku.
P—R: 0,25" QRS: 0,085" Q—T: 0,35" T_1: ujemno-dod. S_2-T_2 \ poniżej linii S_1-P_1 / izoelektryczn. Częstość: ok. 90/min.	średnio-ciężki	110/35	+	+	Wynik analizy t. dodatkowego ujemny. Wypisany bez poprawy.
P—R: 0,2" QRS: 0,08" Q—T: 0,3" $T_{1,2,3}$: ujemne, $S-T_{(1,2,3)}$: poniżej lin. izoel., łukowato wygięte Częstość: ok. 95/min.	średnio-ciężki	190/110	+	+	*Ton dodatkowy powstał ze zsumowania się III t. i t. przedsionkowego. Wypisany bez poprawy.*
P—R: 0,2" QRS: 0,125" Q—T: 0,3" $T_{1,3}$: ujemne. Częstość: ok. 110/min.	ciężki	135/55	+++	+++	Cwał naprzemian z rytmem czterotaktowym. Zmarł po 9 mies.

S U M M A R Y

In the present paper, which is intended to be a phonocardiographic study on the nature of the gallop rhythm, the author presents some guiding principles, which may enable us to make use of this important symptom in clinical diagnosis and prognosis.

The following conclusions were reached by the author on the basis of direct observations made during examinations of 50 patiens, in whom the gallop rhythm was found, as well as on the basis of data obtained from the literature:

1. The gallop rhythm of the heart develops in consequence of the appearance of an additional heart sound during diastole and is a manifestation of diminishing heart muscle's tension.

2. Depending on the origin of the additional heart sound there is the auricular gallop rhythm (presystolic gallop), the protodiastolic gallop, and the „summarized" gallop of the French authors („rhytme de galop de sommation").

3. While in the auricular gallop rhythm the heart muscle's tension is, as a rule, of organic origin, in the protodiastolic gallop rhythm it can appear also as a functional symptom. Summarized gallop is a mixed form, and as such combines the characteristics of both basic forms of the gallop rhythm.

4. Graphic analysis of the heart sounds is a valuable and helpful method which aids us in clinical cases of the gallop rhythm:

a) to detect relatively early the additional heart sound before it is audible to the ear.

b) to discern the various forms of the gallop rhythm and differentiate them from other sound phenomena registered in the curve of sounds.

c) to control the treatment.

5. The prognosis of the gallop rhythm should be based on the following sequence of data:

a) results of clinical examinations

b) the form of the gallop rhythm

c) such properties as constancy of the symptom, disappearance under treatment, the appearance after patient's effort, amplitude, frequency of the puls and, in the case of summarized gallop rhythm, the compound elements of the additional heart sound.

Annales Universitatis M. C. S. Lublin.
Nakład 750 egz. format 61x86. V kl. 80 gramm. A. 23.618.
Drukarnia „Sztuka" Zrzesz. Rob. Lublin, Kościuszki 8.