

ANNALES
UNIVERSITATIS MARIAE CURIE-SKŁODOWSKA
LUBLIN — POLONIA

VOL. XVIII, 12

SECTIO C

1963

Z Katedry Antropologii Wydziału Biologii i Nauk o Ziemi UMCS
Kierownik: doc. dr Kazimierz Wlazowski

Krystyna MODRZEWSKA

Wczesnośredniowieczne czaszki podlaskie

Раннесредневековые Подляские черепа

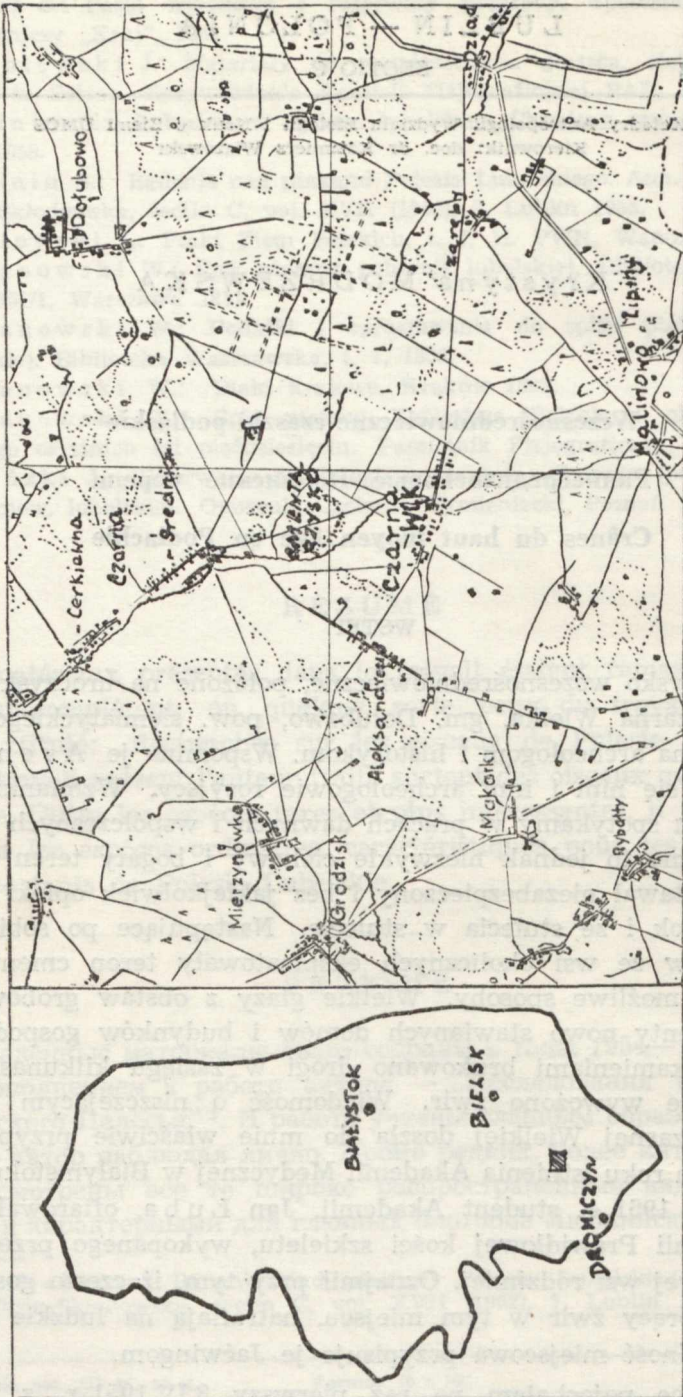
Crânes du haut moyen âge en Podlachie

WSTĘP

Cmentarzysko wczesnośredniowieczne, położone na uroczysku w pobliżu wsi Czarna Wielka, gm. Dołubowo, pow. siemiatyckiego, znane było od dawna archeologom i historykom. Wspomina je Avenarius, interesowali się nim i inni archeolodzy rosyjscy. Wzmianki o tym cmentarzysku spotykamy w pracach dawnych i współczesnych badaczy polskich. Mimo to jednak niezwykle ciekawy i bogaty teren cmentarzyska pozostawał niezabezpieczony i bez jakiegokolwiek opieki niszczał z roku na rok i ze stulecia w stulecie. Następujące po sobie pokolenia chłopów ze wsi okolicznych eksploatowały teren cmentarzyska na wszelkie możliwe sposoby. Wielkie głązy z obstaw grobów brano pod fundamenty nowo stawianych domów i budynków gospodarskich, mniejszymi kamieniami brukowano drogi w zasięgu kilkunastu kilometrów, stale wywożono żwir. Wiadomość o niszczącym cmentarzysku w Czarnej Wielkiej doszła do mnie właściwie przypadkowo. W pierwszym roku istnienia Akademii Medycznej w Białymstoku, w połowie lutego 1951 r. student Akademii, Jan Łuba, ofiarował Zakładowi Anatomii Prawidłowej kości szkieletu, wykopanego przez siebie w pobliżu swej wsi rodzinnej. Oznajmił przy tym, iż często gospodarze okoliczni, biorący żwir w tym miejscu, natrafiają na ludzkie szczątki kostne, a ludność miejscowa przypisuje je Jaćwingom.

Na miejsce pojechałam po raz pierwszy 8 IV 1951 r. z kilkoma studentami Akademii Medycznej. Dokonałiśmy dokładnych oględzin

UNIVERSITATIS MARIAE CURIE-SKŁODOWSKA



Ryc. 1. Plan sytuacyjny cmentarzyska w Czarnej Wielkiej
Plan de situation du cimetiére de Czarna Wielka

miejsca, zdjęć fotograficznych; oraz próbnych sondowań w kilku punktach.

Stwierdziłam, co następuje: na gruntach wsi Czarna Wielka, gm. Dołubowo, pow. Siemiatycze, w małej odległości od wsi znajduje się uroczysko w kształcie rozległego i płaskiego pagóra, o szczycie porośniętym krzewami i drzewami oraz pokrytym zwałami głazów narzutowych. Rozrzucone są one bezładnie, większość jednak ułożona jest w wyraźne prostokąty, wewnątrz wypełnione masą drobnych kamieni, jakby scementowanych ziemią i mchami. Są to groby przypisywane najdawniejszym prawdopodobnie mieszkańcom Podlasia. Wiele z nich nosi ślady rozkopywania zarówno przez dawniej dorywczo pracujące ekspedycje wykopaliskowo-badawcze, jak i przez miejscową ludność, która wierzy, iż gdzieś leży tu pochowany „kniaź” w legendarnej złotej trumnie. Poszukiwania tej trumny i innych bajecznych skarbów były przyczyną zniszczenia wielu grobów.



Ryc. 2. Widok ogólny cmentarzyska
Vue générale du cimetière

Ponizej szczytu pagórka znajduje się rozległe żwirowisko, skąd właśnie pochodził szkielet, ofiarowany Zakładowi Anatomii. Żwirowisko to nie jest oczywiście niczym innym, jak zniszczoną, rozkopaną częścią cmentarzyska. W powierzchni rowów i dołów oraz w ich okolicy

znaleźliśmy liczne, porozrzucane kości ludzkie. Próbné sondowanie żwirowiska dało trochę pojedynczych, najwidoczniej przemieszczonych kości oraz jeden cały, dziwnym przypadkiem ocalały szkielet.

29 IV 1951 r. do Czarnej Wielkiej wyjechało 19 członków studenckiego Koła Anatomów, którzy wraz z asystentami Zakładu Anatomii Prawidłowej przeprowadzili akcję zgromadzenia kości, znajdujących się na terenie żwirowiska na skraju pagórka. Kości zostały zabezpieczone i jako cenny materiał naukowy weszły do zbiorów muzeum Zakładu Anatomii.

Systematyczne prace wykopaliskowe, zorganizowane przeze mnie dzięki aprobach i pomocy materialnej J. M. Rektora Akademii Medycznej w Białymstoku Prof. Dr Tadeusza Kielanowskiego, prowadzono w Czarnej Wielkiej w sierpniu i wrześniu 1951 r.



Ryc. 3. Północno-wschodnia krawędź cmentarzyska
Bordure Nord-Est du cimetiére

Skład personalny ekipy wykopaliskowej był następujący: kierownik naukowy — dr Krystyna Modrzewska, fotograf i rysownik — Waldemar Szwaykowski, członkowie ekipy: Stefan Witkowski, Mieczysław Rukat, Zdzisław Korfel, Tomasz Karwowski, Jan Łuba, Stanisław Sierko, Antoni Redliński.


Sporządzono przede wszystkim dokładny plan terenu i podzielono go na cztery sektory. Prace rozpoczęto w sektorze I, w obrębie żwirowiska, a ściślej wzdłuż jego krawędzi wschodniej, gdyż na tym terenie

szczątki kostne narażone były na największe niebezpieczeństwo zniszczenia.

Odsłonięto, wydobyto i zabezpieczono ogółem 41 szkieletów. Stan zachowania ich był na ogół niezbyt dobry. Wszystkie szkielety leżały czaszką zwrócone ku zachodowi. Inwentarz rzeczowy grobów był bardzo ubogi. W kilku znaleziono ułamki wyrobów ceramicznych oraz kilka grubych, ręcznie kutych gwoździ.

Odsłonięto ponadto 39 grobów z obstawą kamienną, znajdujących się w obrębie II kwartału, na szczycie pagórka. Groby te były w znacznej części uprzednio już rozkopywane. Znaleziono drobne fragmenty szczątków kostnych w bardzo złym stanie oraz inwentarz rzeczowy.

Każdy grób był mierzony, fotografowany i rysowany. Z każdego też sporządzaliśmy oddzielny protokół, wciągany do dziennika prac



Ryc. 4. Szczyt cmentarzyska pokryty zwałami kamieni
Sommet du cimetière couvert d'éboulis de pierres



Ryc. 5. Typowe groby z obstawą kamienną
Tombeaux-types à encadrement en pierres



wykopaliskowych. Każdorazowo wypełniany był również blankiet specjalnego schematu według M. Ćwirko-Godyckiego.

W okresie zimowym roku akad. 1951/52 szczątki kostne z cmentarzyska w Czarnej Wielkiej zostały uporządkowane, zinwentaryzowane i zakonserwowane w pracowni muzealnej Zakładu Anatomii, pod kierunkiem adiunkta Zakładu.

Prace wykopaliskowo-badawcze w Czarnej Wielkiej podjęte zostały dopiero w lipcu 1953 r. Przerwa w prowadzeniu prac wywołana została trudnościami w zorganizowaniu współpracy z archeologami. Ostatecznie udało nam się nawiązać kontakt z drem Kazimierzem Żurowskim, z-cą prof. Archeologii Polski na Uniwersytecie Mikołaja Kopernika w Toruniu, który zgodził się na konsultowanie naszych prac, stałą opiekę nad nimi oraz na opracowanie znalezisk kultury materialnej. Dr K. Żurowski już wczesną wiosną 1953 r. dokonał wizytacji terenu cmentarzyska w Czarnej Wielkiej oraz szczegółowych oględzin zabytków, przechowywanych aż do czasu ich opracowania w Zakładzie Anatomii.

Skład osobowy ekipy wykopaliskowej w r. 1953 był następujący: dr K. Modrzewska, mgr J. Gładkowska, mgr I. Szewko, I. Gałasińska, W. Szwaykowski, S. Witkowski. Ponadto z ekipą współpracowała mgr G. Mikołajczyk — archeolog, skie-



Ryc. 6. Prace w sektorze II
Travaux dans le secteur II

rowana do nas przez dra K. Żurowskiego i częściowo zastępująca go, gdyż prace wykopaliskowe na innych terenach nie pozwoliły mu niestety na stały pobyt w Czarnej Wielkiej.

Prace rozpoczęły się 1 VII i trwały do 15 VIII 1953 r. W okresie tym eksplorowano 24 groby, w tym 20 ziemnych i 4 z obstawą kamienną oraz wydobyto 20 szkieletów, w znacznej części niezbyt dobrze zachowanych. Prowadzono ścisłą dokumentację prac i to zarówno z punktu widzenia antropologii, jak i archeologii.

Po zinwentaryzowaniu materiałów kostnych w ciągu roku akad. 1953/54 przystąpiono do ich naukowego opracowania.

W pierwszym rzędzie dokonano pomiarów osteometrycznych, posługując się ogólnie przyjętymi metodami R. Martina oraz zwykłym zestawem instrumentów.

Pomiary kraniometryczne, na które zwrócono szczególną uwagę, zostały dokonane dwukrotnie, po raz drugi przez autora.

Publikacja niniejsza stanowi jednocześnie pierwsze naukowe sprawozdanie z prac badawczych w Czarnej Wielkiej. Zestawia wyniki badań morfologicznych i metrycznych na cennej, wczesnośredniowiecznej serii czaszek z Podlasia. Ma na celu przyczynić się do poznania antropologicznej struktury dawnych mieszkańców tej ziemi, do poznania dróg, jakimi toczyły się jej biologiczne dzieje i kształtowało morfologiczne oblicze dzisiejszej ludności.

Pragnę tu wspomnieć, iż cmentarzyskiem i znaleziskami z Czarnej Wielkiej zainteresował się żywo wybitny uczony radziecki, B. A. Rybakow, w czasie swej wizyty w Akademii Medycznej w Białymstoku w r. 1952. Również znany anatom i antropolog, M. A. Gremiackij, prof. Uniwersytetu im. Łomonosowa w Moskwie, który w czerwcu 1954 r. był w Białymstoku gościem Zakładu Anatomii Prawidłowej tutejszej Akademii Medycznej, zainteresowawszy się cennymi materiałami kostnymi z Czarnej Wielkiej, udał się na teren cmentarzyska.

Na zakończenie tych uwag wstępnych pragnę wyrazić serdeczne podziękowanie tym wszystkim, którzy przyczynili się do zrealizowania prac wykopaliskowo-badawczych w Czarnej Wielkiej. Dziękuję więc przede wszystkim J. M. Panu Rektorowi Akademii Medycznej w Białymstoku Prof. Drowi Tadeuszowi Kielanowskiemu za udzielenie nam materialnego i moralnego poparcia.

Poczuwam się do miłego obowiązku podziękować również Prof. Drowi Kazimierzowi Żurowskiemu za podjęcie się opieki nad naszymi pracami, za cenne wskazówki, uwagi i rady.

Dziękuję wszystkim Koleżankom i Kolegom, którzy wzięli udział zarówno w pracach wykopaliskowych, jak i w późniejszej konserwacji i inwentaryzacji materiałów kostnych z cmentarzyska w Czarnej Wielkiej.

UWAGI HISTORYCZNE

Wśród ludności okolicznej z pokolenia na pokolenie przekazywana jest legenda, iż na cmentarzysku w Czarnej Wielkiej, popularnie zwanym „Mogilkami” grzebani byli Jaćwingowie. Ta sama legenda głosi, iż prochy co przedniejszych wojów Jaćwieży, spalanych po śmierci, leżą w wielu kurhanach, wznoszących się wśród pól w pobliżu cmentarzyska. W okolicy żyje również rodzina, której członkowie uważają się za bezpośrednich potomków Jaćwingów i wywodzą swój ród od jakiegoś, cudem ocalałego w czasie wrogiego najazdu, syna jednego z wodzów.

Jakie są źródła tych miejscowych legend, trudno dziś ustalić. Faktem jest jednakowoż iż mają one swój odpowiednik w źródłach historycznych, wywodzących się aż z pism Jana Długosza. Długosz uważał bowiem ziemie nadbużańskie za siedzibę Jaćwingów, a Drohiczyn nad Bugiem za ich stolicę. Pogląd ten przyjął się bardzo szeroko i panował przez kilka stuleci. Historyk XVI wieku, Marcin Kromer wyraźnie już pisze o Podlasiu, jako o ojczyźnie Jaćwingów — „*Quae regio a nostris Polesse siue Podlesse, quasi subsyluana Uocatur.*” *

J. Jaroszewicz w r. 1852 pisze wprawdzie, iż „[...]rozciągłość siedzib Jadźwingów zmieniała się w kolei czasu; dlatego też chcąc ją z pewnością dzisiaj oznaczyć niemało zachodzi trudności”, co świadczyłoby o krytycznym nastawieniu autora do panujących poglądów, nawiązujących do tradycji Długoszowych. Ten sam jednak Jaroszewicz podtrzymuje tę tradycję i niejako ją umacnia przypisując Jaćwingom groby wczesnohistoryczne w pow. bielskim i drohiczyńskim. Na podstawie inwentarza grobowego usiłuje wnioskować o zwyczajach i kulturze jaćwieskiej.

W Encyklopedii powszechnej Orgelbranda z r. 1865 pod hasłem „Poleskie województwo” czytamy: „Płaska ta, lasami pokryta, rzekami: Biebrzą, Narwią, Nurcem i Bugiem przetrzęta kraina, liczne mająca bagna, jeziora [...] zamieszkaną była pierwotnie przez Jadźwingów.” Tę samą wiadomość podaje po kilkudziesięciu latach, w r. 1939 Encyklopedia Staropolska A. Brücknera, w której pod hasłem „Jadźwingowie” czytamy: „Szczep [...] osiadły na Podlasiu”. Najwidoczniej nie dotarły do autora tego cennego dzieła echa dyskusji nad lokalizacją siedzib Jadźwingów, wykluczające możliwość ich stałego pobytu na Podlasiu, na ziemiach leżących po prawej stronie Narwi. Nie zostały najwidoczniej upowszechnione w nauce wyniki studiów badacza niemieckiego M. Toeppena nad granicami Jaćwieży, ani blisko sto lat temu ogłoszona praca A. Sjoegrena, ani prace uczonego rosyjskiego N. Awenariusza, który udowodnił, iż okolice Bielska Podlaskiego i Drohiczyzna nigdy nie były zamieszkiwane przez Jaćwingów. Nie zostały upowszechnione wyniki badań R. Jakimowicza, które również wykluczały istnienie Jaćwingów na terenie powiatu bielskiego.

Mała stosunkowo popularność tych tak ważnych osiągnięć naukowych stała się przyczyną wielu błędów popełnianych przez różnych autorów. Błąd ten po-

* Cyt. za A. Kamińskim (10).

pełniłam także w pierwszym okresie badań, uważając cmentarzysko w Czarnej Wielkiej za pozostałość po Jaćwingach. Na błąd ten pierwsza zwróciła mi uwagę dr Krystyna Musianowicz, Kierownik Wydziału Wczesnośredniowiecznego w Państwowym Muzeum Archeologicznym w Warszawie, następnie zaś zagadnienie granicy siedzib Jaćwingów wyjaśniła całkowicie wyczerpująca monografia o Jaćwieży A. Kamińskiego (10), wydana w r. 1953.

Kamiński wyjaśniła również pochodzenie tak długo utrzymujących się, mylnych poglądów o jaćwieskości Podlasia. Z jednej strony poglądy te wywodziły się, jak wspomniałam wyżej, z koncepcji Długosza, uważającego Drohiczyn nad Bugiem za stolicę Jaćwieży, koncepcji, która okazała się całkowicie bezpodstawna i błędna. Z drugiej zaś strony były one prawdopodobnie wynikiem mylnego utożsamienia przez naszych historyków XVI wieku Polesian czy Podlesian (*Pollexiani s. Polesitae*), jak nazywał Jaćwingów Wincenty Kadłubek na przełomie XII i XIII stulecia, z Podlasiem, a ściślej województwem Podlaskim, utworzonym przez Zygmunta Starego w r. 1520 z powiatów: drohiczyńskiego, brzeskiego i bielskiego. Ale „Polexia” Kadłubka, określona tak również przez papieża Aleksandra IV w jego piśmie do arcybiskupa gnieźnieńskiego Pełki w r. 1264, zgoła nie pokrywała się z terytorium 260 lat później utworzonego województwa, lecz leżała poza lewym brzegiem Narwi, między Świsłoczą i Biebrzą i bardziej jeszcze ku północy, między Łęgiem i Niemnem.

Ziemia bielsko-podlaska i drohiczyńska były natomiast terenem osadnictwa mazowieckiego i ruskiego i oba te elementy w X i XI wieku współlistniały tu i krzyżowały się. Jakimowicz (7) na podstawie rozległych badań nad wczesnośredniowiecznymi zabytkami ziemi bielskiej wyraża pogląd, iż spotykane na jej terenach groby z obstawą kamienną w kształcie prostokąta lub owalu z kilkoma warstwami drobnych kamieni wewnątrz obstawy są zabytkami niezaprzeczalnie mazowieckimi. Natomiast kurhany ziemne z typowym inwentarzem grobowym uważa za charakterystyczne dla kultury dregowickiej.

Jeżeli chodzi o cmentarzysko w Czarnej Wielkiej, to rodzaj grobów wskazywałby na ich pochodzenie mazowieckie, a wśród ich inwentarza spotykane zabytki, typowe dla kultury dregowickiej, należy być może uważać za ślad bardzo bliskich kontaktów z ludnością dregowicką. Sprawę tę komplikuje jednakowoż występowanie na cmentarzysku w Czarnej Wielkiej obok grobów z obstawą kamienną, również grobów ziemnych, różniących się od nich pod wieloma względami.

Według opinii K. Żurowskiego, na podstawie inwentarza grobowego oraz znalezionych ułamków ceramiki, cmentarzysko należy datować na wiek XI—XII. Jeśli chodzi o ceramikę, występowały głównie dwa jej rodzaje, a mianowicie cienka, koloru brunatnego, toczona na kole oraz gruba, obtoczona z domieszką piasku, z ornamentowaniem.

Wśród wielu niejasności, dotyczących zabytkowego cmentarzyska w Czarnej Wielkiej, jedno wydaje się nie ulegać wątpliwości, a mianowicie to, iż ludność, która grzebała na cmentarzysku swych zmarłych, mieszkać musiała na terenie dzisiejszej wsi Czarna Wielka i w najbliższej okolicy. Przemawia za tym wiele faktów. Przede wszystkim więc wśród ułamków ceramiki, które znalezione zostały na terenie wsi Czarna Wielka poza cmentarzyskiem, a także na jego terenie na nieznacznej głębokości oraz bez związku z jakimś grobem, były takie, które datowano na XV i XVI wiek. Świadczy to o ciągłości zamieszkania dzisiejszej wsi.

Przed kilkoma laty jeden z gospodarzy w Czarnej Wielkiej, kopiąc dół w obrębie swych zabudowań, na dość znacznej głębokości natrafił na zręby jakiegoś muru oraz wydobył na powierzchnię kilka czy kilkanaście kafli, które zniszczył, obawiając się, iż wiadomość o znalezisku dotrze do władz i gospodarstwo jego zostanie narażone na jakieś nieprzewidziane niebezpieczeństwa. Część jednego kafła ocalała przypadkiem dzięki interwencji miejscowego nauczyciela, Mariana Bajkowskiego.

Kafel przedstawiający scenę miłosną, jest pochodzenia niemieckiego i pochodzi, wedle opinii K. Estreichera, z r. 1410. Jest to jeden dowód więcej na to, że w początkach XV w. okolica ta była zamieszkała. Kafle pochodziły z istniejącego tu być może zameczka jakiegoś rodu szlachty mazowieckiej, kierującego akcją osiedleńczą okolicy i pełniącego nad nią władzę. Ze względu na pochodzenie kafli wydaje mi się to bardziej prawdopodobne niż istnienie tu w tym czasie siedziby jakiejś, przez książąt ruskich osadzonej, rodziny bojarskiej. Wprawdzie w odległości 8 km od Czarnej Wielkiej znajduje się wieś Grodzisko, co wskazywałoby na istnienie tu w dobie kolonizacji ruskiej, grodu bojarskiego, obejmującego okolicę swoimi wpływami, ale bliżej jeszcze, bo w odległości niepełnych 5 km, znajduje się Malinowo — zaścianek rodziny Malinowskich, osiadłych tu od niepamiętnych czasów.


W XVI wieku Czarna Wielka była wsią królewską i w odróżnieniu od sąsiadujących z nią Czarną Średnią i Czarną Cerkiewną cieszyła się różnymi przywilejami. Po dzień dzisiejszy zachowała się również nazwa Czarna Królewska.

Obecna ludność Czarnej Wielkiej jest wyznania prawosławnego. Istnieje nie sprawdzona wersja, iż była to pierwotnie ludność unicka, nawrócona na prawosławie. Zastanawiający wydaje mi się fakt, iż wśród nazwisk miejscowej ludności istnieje nazwisko Łuba, podczas gdy jest szereg zaścianków szlachty mazowieckiej tej samej nazwy. Może to być jednak tylko przypadek.

Dzieje Czarnej Wielkiej są nierozzerwalnie związane z cmentarzyskiem i dzięki temu zostaną może nieco rozjaśnione. A dzieje tej starej wsi podlaskiej, położonej wśród lasów, zdala od szlaków kolejowych, szos i większych osiedli, są jednocześnie dziejami wielu zapomnianych, pominiętych przez historyków, wsi dawnej ziemi bielskiej.

OPIS CZASZEK

Opisując poniżej poszczególne czaszki badanej serii, ograniczę się do podania danych, dotyczących jedynie najważniejszych, moim zdaniem, ich cech opisowych. Kolejność omawiania każdej czaszki jest następująca: określenie płci i kategorii wieku oraz ogólnego stanu zachowania czaszki, stanu szwów kostnych, kształt czaszki w *norma verticalis*, wysokość jej i stopień wysklepienia w *norma lateralis*, wysokość i szerokość w *norma frontalis* oraz stopień wyrażenia guzów nadoczodołowych, ukształtowanie kości nosowych, otworu gruszkowatego nosa i oczodołów, ukształtowanie i wysokość podniebienia w *norma basilaris*, ukształtowanie żuchwy.



Ryc. 7. Typowe ułożenie szkieletu w grobie ziemnym
Position caractéristique du squelette dans une tombe de terre

1. Nr 1a/1/51 — czaszka kobiety w wieku dojrzałym.

Stan zachowania zły.

Szwy kostne zasklepiene na całym przebiegu, bez śladów obliteracji. Występuje *sutura metopica*.

Norma verticalis — kształt elipsoidalny o wyraźnej asymetrii w obrębie kości czołowej. Kontur gładki.

Norma lateralis — pośredniowysoka, miernie wysklepiona.

Norma occipitalis — wysoka, wąska, łukowato wysklepiona.

Norma frontalis — pośredniowysoka, wąska.

Wyraźna asymetria twarzy i ustawienie typowe dla *torticollis*.

Guzy nadoczodołowe nie zaznaczone.

Kości nosowe dość szerokie, niesymetryczne, miernie wystające ku przodowi.

Otwór gruszkowaty nosa — pośredniowysoki, dość szeroki.

Oczodoły nierówne, prawy — wyższy, okrągły.

Norma basilaris — podniebienie w kształcie zwężonej paraboli, dość wysokie.

Zuchwa drobna, delikatna, o pośredniowysokim trzonie i miernie zaznaczonej okolicy bródkowej. Kąty zuchwy gładkie. Ramiona wstępujące krótkie, wąskie, ustawione pod kątem znacznie rozwartym w stosunku do trzonu.

2. Nr 1b/1/51 — czaszka mężczyzny w wieku dojrzałym.

Stan zachowania niedobry.

Szwy kostne zasklepiene na całym przebiegu. Ślady obliteracji w obrębie odcinków skroniowych szwu wieńcowego.

Norma verticalis — kształt elipsoidalny, wyraźnie niesymetryczna z powodu silniej zaznaczonego po stronie prawej guza ciemieniowego.

Norma lateralis — pośredniowysoka, miernie wysklepiona.

Norma occipitalis — pośredniowysoka, pośrednioszeroka, łukowato wysklepiona.

Norma frontalis — pośredniowysoka i pośrednioszeroka.

Guzy nadoczodołowe słabo zaznaczone.

Kości nosowe szerokie, symetryczne, niezbyt silnie wystające ku przodowi.

Otwór gruszkowaty nosa dość wysoki, pośrednioszeroki, niesymetryczny.

Oczodoły pośredniowysokie, okrągłe.

Norma basilaris — podniebienie w kształcie litery U, pośredniowysokie. Żuchwa dość silna, o pośredniowysokim trzonie i miernie zaznaczonej okolicy bródkowej. Kąty żuchwy zaznaczone wyraźnie, odchłone na zewnątrz. Ramiona wstępujące żuchwy krótkie, niezbyt szerokie.

3. Nr 1c/I/51 — czaszka kobiety w wieku młodzieńczym.

Stan zachowania bardzo zły.

Szwy kostne zasklepione, poza odcinkami wierzchołkowymi szwu wleńcowego i strzałkowego.

Norma verticalis — kształt sfenoidalny (klinowaty), o wyraźnie zaznaczonych guzach czołowych i ciemieniowych.

Norma lateralis — wysoka, miernie wysklepiona, lekko spłaszczona w okolicy wierzchołkowej oraz silnie w okolicy potylicznej.

Norma occipitalis — pośredniowysoka, szeroka, łukowato wysklepiona.

Norma basilaris — podniebienie w kształcie paraboli, wysokie.

Żuchwa dość silna o wysokim trzonie, lekko zaznaczonej okolicy bródkowej. Ramiona wstępujące pośrednioszerokie, niezbyt wysokie.

4. Nr 1d/I/51 — czaszka kobiety w wieku dojrzałym.

Stan zachowania bardzo dobry.

Szwy kostne zasklepione na całej długości, bez śladów obliteracji.

Norma verticalis — kształt owoidalny. Guzy czołowe i ciemieniowe miernie zaznaczone.

Norma lateralis — pośredniowysoka, dobrze wysklepiona.

Norma occipitalis — pośredniowysoka, pośrednioszeroka, łukowato wysklepiona.

Norma frontalis — pośredniowysoka, pośrednioszeroka.

Okolica nadczołowa gładka.

Kości nosowe symetryczne, tworzą dość płaski grzbiet nosa.

Otwór gruszkowaty nosa pośredniowysoki, wąski, symetryczny.

Oczodoły pośredniowysokie.

Norma basilaris — podniebienie w kształcie paraboli, wysokie.

Żuchwa delikatna o pośredniowysokim trzonie i słabo zaznaczonej okolicy bródkowej i kątach. Ramiona wstępujące żuchwy niskie, dość szerokie.

5. Nr 1e/I/51 — czaszka kobiety w wieku dojrzałym.

Stan zachowania dobry.

Szwy kostne zasklepione na całym przebiegu, bez śladów obliteracji. Występuje sutura metopica.

Norma verticalis — kształt sfenoidalny — guzy ciemieniowe nieco silniej zaznaczone niż czołowe.

Norma lateralis — dość wysoka, dobrze wysklepiona o wyraźnie spłaszczonej potylicy.

Norma occipitalis — wysoka, pośredniowysoka, podkowiasto wysklepiona.

Norma frontalis — pośredniowysoka i pośrednioszeroka.

Kości nosowe symetryczne, miernie występujące ku przodowi.

Otwór gruszkowaty nosa pośrednioszeroki, dość wysoki, lekko niesymetryczny.

Oczodoły pośredniowysokie, okrągławe.

Norma basilaris — podniebienie w kształcie paraboli, niskie.

Żuchwa o trzonie pośredniowysokim, odznacza się silnie wysuniętą ku przodowi okolicą bródkową. Kąty żuchwy gładkie, łagodnie przechodzące w pośredniowysokie ramiona wstępujące.

Wyrostek stawowy żuchwy drobny, delikatny.

6. Nr 1f/I/51 — czaszka mężczyzny w wieku dojrzałym.

Stan zachowania dobry.

Szwy kostne zasklepione, częściowo obliterowane.

Norma verticalis — kształt pentagonalny, guzy ciemieniowe wyraźniejsze od czołowych.

Norma lateralis — wysoka, dobrze wysklepiona.

Norma occipitalis — wysoka, pośrednioszeroka, kości ciemieniowe ustawione dachówkowato.

Norma frontalis — wysoka, pośrednioszeroka.

Guzy nadoczodołowe miernie zaznaczone.

Kości nosowe wąskie, symetryczne, silnie wystające ku przodowi.

Otwór gruszkowaty nosa wysoki, wąski.

Oczodoły pośredniowysokie.

Norma basilaris — podniebienie w kształcie paraboli.

Zuchwa niezbyt masywna, o pośredniowysokim trzonie. Okolica bródkowa i kąty żuchwy silnie zaznaczone. Ramiona wstępujące niezbyt wysokie, pośrednioszerokie.

7. Nr 1g/I/51 — czaszka mężczyzny w wieku dojrzałym.

Stan zachowania niezbyt dobry.

Szwy kostne zasklepione, częściowo obliterowane.

Norma verticalis — kształt elipsoidalny. Kontur gładki. Zgrubienie w linii środkowej kości czołowej.

Norma lateralis — pośredniowysoka, miernie wysklepiona. Lekkie wklęśnięcie w okolicy wierzchołkowej.

Norma occipitalis — dość wysoka, pośrednioszeroka, łukowato wysklepiona.

Norma frontalis — wysoka, pośrednioszeroka.

Guzy nadoczodołowe silnie zaznaczone.

Kości nosowe pośrednioszerokie, symetryczne, miernie wystające ku przodowi.

Otwór gruszkowaty nosa pośredniowysoki, pośrednioszeroki.

Oczodoły pośredniowysokie.

Norma basilaris — podniebienie w kształcie paraboli, pośredniowysokie.

Zuchwa dość masywna o pośredniowysokim trzonie, miernie zaznaczonej okolicy bródkowej i dość silnie zaznaczonych i odchylnych ku bokom kątach.

Ramiona wstępujące żuchwy krótkie, szerokie.

8. Nr 1h/I/51 — czaszka mężczyzny w wieku dojrzałym.

Stan zachowania niezbyt dobry.

Szwy kostne zasklepione, częściowo obliterowane.

Norma verticalis — kształt sfenoidalny.

Norma lateralis — wysoka, dobrze wysklepiona, potylicą spłaszczona.

Norma occipitalis — pośredniowysoka, szeroka, lekko dachówkowata.

Norma frontalis — wysoka, pośrednioszeroka.

Guzy nadoczodołowe dość silnie zaznaczone.

Kości nosowe wysokie, symetryczne.

Otwór gruszkowaty nosa pośredniowysoki, wąski.

Oczodoły pośredniowysokie.

Norma basilaris — podniebienie w kształcie zwężonej paraboli.

Zuchwa niezbyt masywna o pośredniowysokim trzonie. Silnie wysunięta ku przodowi okolica bródkowa.

Ramiona wstępujące żuchwy pośredniowysokie i pośrednioszerokie.

9. Nr 1i/I/51 — czaszka kobiety w wieku dojrzałym.

Stan zachowania bardzo dobry.

Szwy kostne zasklepienie, bez śladów obliteracji.

Norma verticalis — kształt elipsoidalny.

Norma lateralis — pośredniowysoka, miernie wysklepiena.

Norma occipitalis — pośredniowysoka, pośrednioszeroka, łukowato wysklepiena.

Norma frontalis — pośredniowysoka i pośrednioszeroka.

Kości nosowe wąskie symetryczne, tworzą dość płaski grzbiet nosa.

Otwór gruszkowaty nosa pośredniowysoki i pośrednioszeroki.

Oczodoły pośredniowysokie.

Norma basilaris — podniebienie w kształcie szerokiej paraboli, pośredniowysokie.

Zuchwa dość masywna o pośrednioszerokim trzonie i słabo zaznaczonej okolicy bródkowej i kątach. Ramiona wstępujące niskie, szerokie, o głębokim wcięciu żuchwy.

10. Nr 2/I/51 — czaszka mężczyzny w wieku dojrzałym.

Stan zachowania bardzo zły.

Szwy kostne zasklepienie, bez śladów obliteracji.

Norma verticalis — kształt owoidalny.

Norma lateralis — pośredniowysoka miernie wysklepiena.

Norma occipitalis — wysoka, pośrednioszeroka, łukowato wysklepiena.

Norma frontalis — pośredniowysoka, szeroka.

Guzy oczodołowe miernie zaznaczone.

Kości nosowe uszkodzone.

Otwór gruszkowaty nosa pośredniowysoki i pośrednioszeroki, lekko niesymetryczny.

Oczodoły wysokie i szerokie.

Norma basilaris — podniebienie w kształcie rozszerzonej paraboli, wysokie.

Zuchwa delikatna, o pośredniowysokim trzonie i dobrze zaznaczonej okolicy bródkowej. Kąty żuchwy słabo zaznaczone i odchyłone ku bokom. Ramiona wstępne żuchwy pośredniowysokie i szerokie.

11. Nr 3/I/51 — czaszka kobiety w wieku dojrzałym.

Stan zachowania zły.

Szwy kostne zasklepienie, strzałkowy obliterowany na całym przebiegu, węglowy — tylko lewostronnie.

Norma verticalis — kształt pentagonoidalny — silnie zaznaczone guzy czołowe.

Wyraźna asymetria.

Norma lateralis — pośredniowysoka, miernie wysklepiena. Zwraca uwagę wyraźne spłaszczenie części twarzowej.

Norma occipitalis — pośredniowysoka, szeroka, sklepienie lekko dachówkowate.

Norma frontalis — pośredniowysoka, szeroka.

Kości nosowe szerokie, symetryczne, tworzą płaski grzbiet nosa.

Otwór gruszkowaty nosa — pośredniowysoki, szeroki, symetryczny.

Oczodoły pośredniowysokie, prawy — wyższy.

Norma basilaris — podniebienie w kształcie paraboli, niskie.

Zuchwa drobna, delikatna o niskim trzonie i dobrze zaznaczonej okolicy bródkowej. Kąty żuchwy słabo zaznaczone. Ramiona wstępujące niskie, pośrednioszerokie.



Ryc. 8. Wnętrze eksplorowanych grobów z obstawą kamienną
Intérieur des tombeaux explorés à encadrement de pierres



12. Nr 4/I/51 — czaszka kobiety w wieku dojrzałym.

Stan zachowania zły.

Szwy kostne zasklepienie na całym przebiegu, bez śladów obliteracji. Występuje sutura metopica.

Norma verticalis — kształt sferoidalny.

Norma lateralis — pośredniowysoka, miernie wysklepiona, spłaszczona w okolicy wierzchołkowej. Wyraźne spłaszczenie części twarzowej.

Norma occipitalis — pośredniowysoka, szeroka, słabo wysklepiona.

Norma frontalis — pośredniowysoka i pośrednioszeroka.

Kości nosowe bardzo wąskie, tworzą płaski grzbiet nosa.

Otwór gruszkowaty nosa wysoki, pośrednioszeroki.

Oczodoły okrągłe.

Norma basilaris — podniebienie zmienione starczo.

Zuchwa uszkodzona, drobna, zmieniona starczo.

13. Nr 5/I/51 — czaszka kobiety w wieku dojrzałym.

Stan zachowania niezbyt dobry.

Szwy kostne zasklepienie, bez śladów obliteracji.

Norma verticalis — kształt sfenoidalny.

Norma lateralis — pośredniowysoka, miernie wysklepiona, lekko spłaszczona w odcinku wierzchołkowym.

Norma occipitalis — pośredniowysoka, szeroka, słabo wysklepiona.

Norma frontalis — pośredniowysoka i pośrednioszeroka.

Kości nosowe uszkodzone.

Otwór gruszkowaty nosa — pośredniowysoki i pośrednioszeroki.

Oczodoły wysokie.

Norma basilaris — podniebienie w kształcie paraboli, wysokie.

Zuchwa dość masywna, o pośredniowysokim trzonie. Okolica bródkowa miernie zaznaczona. Ramiona wstępujące niskie, szerokie.

14. Nr 6/I/51 — czaszka kobiety w wieku dojrzałym.

Stan zachowania bardzo dobry.

Szwy kostne zasklepienie, bez śladów obliteracji.

Norma verticalis — kształt owoidalny.

Norma lateralis — wysoka, miernie wysklepiona, lekko spłaszczona w odcinku potylicznym.

Norma occipitalis — wysoka, pośrednioszeroka, łukowato wysklepiona.

Norma frontalis — pośredniowysoka i pośrednioszeroka.

Kości nosowe szerokie, symetryczne, tworzą dość płaski grzbiet nosa.

Otwór gruszkowaty nosa pośredniowysoki i pośrednioszeroki.

Oczodoły kwadratowe.

Norma basilaris — podniebienie w kształcie paraboli, niskie.

Zuchwa dość masywna, o pośredniowysokim trzonie, dobrze zaznaczonej okolicy bródkowej i kątach. Ramiona wstępujące żuchwy niskie, szerokie.

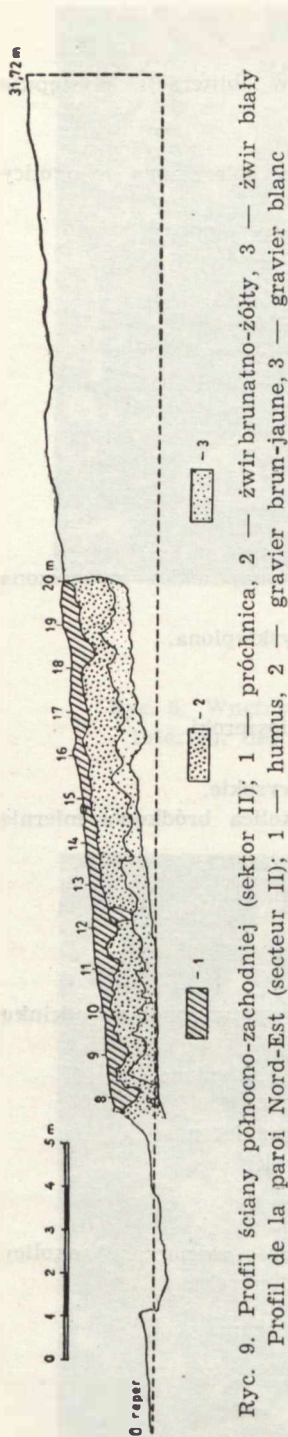
15. Nr 7/I/51 — czaszka mężczyzny w wieku młodzieńczym.

Stan zachowania niezbyt dobry.

Szwy czaszki częściowo zasklepienie.

Norma verticalis — kształt owoidalny.

Norma lateralis — pośredniowysoka, dobrze wysklepiona.



Ryc. 9. Profil ściany północno-zachodniej (sektor II); 1 — próchnica, 2 — żwir brunatno-żółty, 3 — żwir biały
 Profil de la paroi Nord-Est (secteur II); 1 — humus, 2 — gravier brun-jaune, 3 — gravier blanc

Norma occipitalis — pośredniowysoka, pośrednio-szeroka, sklepienie lekko dachówkowate.

Norma frontalis — pośredniowysoka i pośrednio-szeroka,

Kości nosowe pośrednioszerokie, symetryczne, miernie występujące ku przodowi.

Otwór gruszkowaty nosa pośredniowysoki, szeroki. Oczodoły pośredniowysokie.

Norma basilaris — podniebienie w kształcie paraboli, pośredniowysokie.

Zuchwa dość masywna o wysokim trzonie, silnie zaznaczonej okolicy bródkowej i słabo zaznaczonych kątach. Ramiona wstępujące niskie, pośrednioszerokie.

16. Nr 8/I/51 — czaszka mężczyzny w wieku dojrzałym.

Stan zachowania się dobry.

Szwy kostne zasklepione na całym przebiegu, bez śladów obliteracji.

Norma verticalis — kształt elipsoidalny.

Norma lateralis — pośredniowysoka, miernie wysklepiena, lekko spłaszczona w okolicy wierzchołkowej.

Norma occipitalis — wysoka, pośrednioszeroka, łukowato wysklepiena.

Kości nosowe szerokie, symetryczne, miernie wystające ku przodowi.

Otwór gruszkowaty nosa pośredniowysoki, szeroki. Oczodoły niskie.

Guzy nadoczodołowe miernie rozwinięte.

Norma basilaris — podniebienie w kształcie rozszerzonej paraboli, pośredniowysokie.

Zuchwa dość masywna, o niskim trzonie, silnie zaznaczonej okolicy bródkowej i słabo zaznaczonych kątach. Ramiona wstępujące niskie, pośrednioszerokie.

17. Nr 9/I/51 — czaszka mężczyzny w wieku dojrzałym.

Stan zachowania dobry.

Szwy kostne zasklepione, bez śladów obliteracji.

Norma verticalis — kształt sferoidalny.

Norma lateralis — wysoka, miernie wysklepiena, spłaszczona w okolicy łuski kości czołowej, lekko uwypuklona w okolicy punktu Bregma.

Norma verticalis — kształt sferoidalny.

Norma lateralis — wysoka, miernie wysklepiena, spłaszczona w okolicy łuski kości czołowej, lekko uwypuklona w okolicy punktu Bregma.

Norma verticalis — kształt sferoidalny.

Norma lateralis — wysoka, miernie wysklepiona, spłaszczona w okolicy łuski kości czołowej, lekko uwypuklona w okolicy punktu Bregma.

Wybitnie płaska część twarzowa.

Norma occipitalis — wysoka, szeroka, sklepienie lekko dachówkowe.

Norma frontalis — wysoka, szeroka.

Kości nosowe wąskie, tworzą płaski grzbiet nosa.

Otwór gruszkowaty nosa pośredniowysoki i pośrednioszeroki.

Oczodoły niskie.

Guzy nadoczodołowe miernie rozwinięte.

Norma basilaris — podniebienie w kształcie paraboli, pośredniowysokie.

Zuchwa masywna, o wysokim trzonie, dość silnie zaznaczonej okolicy bródkowej i kątach. Ramiona wstępujące pośredniowysokie, szerokie.

18. Nr 10/I/51 — czaszka kobiety w wieku starym.

Stan zachowania dobry.

Szwy kostne obliterowane.

Norma verticalis — kształt owoidalny.

Norma lateralis — pośredniowysoka, miernie wysklepiona, część twarzowa wyraźnie spłaszczona.

Norma occipitalis — pośredniowysoka, pośrednioszeroka, łukowato wysklepiona.

Norma frontalis — pośredniowysoka, pośrednioszeroka.

Kości nosowe szerokie, tworzą płaski grzbiet nosa.

Otwór gruszkowaty nosa pośredniowysoki, szeroki.

Oczodoły niskie, prostokątne.

Norma basilaris — podniebienie w kształcie paraboli, niskie.

Zuchwa niezbyt masywna, o pośredniowysokim trzonie, wyraźnie zaznaczonej okolicy bródkowej i kątach. Ramiona wstępujące zuchwy pośredniowysokie, szerokie.

19. Nr 11/I/51 — czaszka kobiety w wieku starym.

Stan zachowania dobry.

Szwy kostne zasklepienie, wieńcowy i strzałkowy całkowicie obliterowane.

Norma verticalis — kształt owoidalny.

Norma lateralis — pośredniowysoka, miernie wysklepiona.

Norma occipitalis — pośredniowysoka, szeroka, sklepienie lekko dachówkowe.

Norma frontalis — pośredniowysoka i pośrednioszeroka.

Kości nosowe szerokie, symetryczne, słabo wystające ku przodowi.

Otwór gruszkowaty nosa pośredniowysoki i pośrednioszeroki, symetryczny.

Oczodoły pośredniowysokie.

Guzy nadoczodołowe miernie zaznaczone.

Norma basilaris — podniebienie zmienione starczo.

Zuchwa delikatna o pośredniowysokim trzonie i silnie wysuniętej ku przodowi bródce. Kąty zuchwy słabo zaznaczone. Ramiona wstępujące pośredniowysokie, szerokie.

20. Nr 12/I/51 — czaszka kobiety w wieku starym.

Stan zachowania bardzo zły.

Szwy kostne zasklepienie i obliterowane niemal na całej długości.

Norma verticalis — kształt sfenoidalny.

Norma lateralis — pośredniowysoka, miernie wysklepiona, spłaszczona w okolicy wierzchołkowej.

Norma occipitalis — pośredniowysoka, szeroka, zlekka podkowiasto wysklepiona.

Norma frontalis — część twarzowa znacznie uszkodzona.

Kości nosowe uszkodzone, ich ustawienie wskazuje na płaski grzbiet nosa.

Zuchwa zmieniona starczo.

21. Nr 13/I/51 — czaszka kobiety w wieku młodzieńczym.

Stan zachowania bardzo dobry.

Szwy kostne zasklepione, bez śladów obliteracji.

Norma verticalis — kształt sfenoidalny.

Norma lateralis — wysoka, miernie wysklepiona, lekko spłaszczona w odcinku potylicznym.

Norma occipitalis — wysoka, szeroka, łukowato wysklepiona.

Norma frontalis — pośredniowysoka i pośrednioszeroka.

Kości nosowe pośrednioszerokie, symetryczne, tworzą płaski grzbiet nosa.

Otwór gruszkowaty nosa pośredniowysoki i pośrednioszeroki.

Oczodoły pośredniowysokie, prostokątne.

Norma basilaris — podniebienie w kształcie paraboli, pośredniowysokie.

Zuchwa drobna, o pośredniowysokim trzonie, miernie zaznaczonej okolicy bródkowej i kątach. Ramiona wstępujące niskie, pośrednioszerokie.

22. Nr 14/I/51 — czaszka kobiety w wieku starczym.

Stan zachowania bardzo zły.

Szwy kostne zasklepione, częściowo obliterowane.

Norma verticalis — kształt sfenoidalny.

Norma lateralis — pośredniowysoka, miernie wysklepiona, lekko spłaszczona w obrębie wierzchołka i w górnym odcinku potylicy.

Norma occipitalis — niska, szeroka, łukowato wysklepiona.

Norma frontalis — pośredniowysoka i pośrednioszeroka.

Kości nosowe szerokie, symetryczne, miernie wystające ku przodowi.

Otwór gruszkowaty nosa pośredniowysoki i pośrednioszeroki.

Oczodoły wysokie.

Guzy nadoczodołowe miernie zaznaczone.

Norma basilaris — podniebienie w kształcie litery U, zmienione starczo. Zuchwa o trzonie pośredniowysokim, miernie zaznaczonej okolicy bródkowej i kątach. Ramiona wstępujące pośredniowysokie, wąskie.

23. Nr 15/I/51 — czaszka mężczyzny w wieku dojrzałym.

Stan zachowania dość dobry.

Szwy kostne zasklepione na całym przebiegu, bez śladów obliteracji.

Norma verticalis — kształt sferoidalny.

Norma lateralis — pośredniowysoka, miernie wysklepiona, lekko spłaszczona w górnym odcinku potylicy. Zwraca uwagę prognatyzm alweolarny szczęki górnej.

Norma occipitalis — pośredniowysoka, pośrednioszeroka, łukowato wysklepiona.

Norma frontalis — wysoka, pośrednioszeroka.

Kości nosowe pośrednioszerokie, symetryczne, miernie wystające ku przodowi.

Otwór gruszkowaty nosa wysoki, wąski.

Oczodoły wysokie, okrągłe.

Guzy nadoczodołowe miernie zaznaczone.

Norma basilaris — podniebienie w kształcie zwężonej paraboli, wysokie.

Zuchwa masywna, o wysokim trzonie, miernie zaznaczonej okolicy bródkowej i silnie zaznaczonych kątach. Ramiona wstępujące pośredniowysokie i pośrednioszerokie.

24. Nr 16/I/51 — czaszka mężczyzny w wieku starszym.

Stan zachowania niezbyt dobry.

Szwy kostne zasklepienie, częściowo obliterowane. Występuje *sutura metopica*.

Norma verticalis — kształt owoidalny.

Norma lateralis — wysoka, dobrze wysklepiona.

Norma occipitalis — pośredniowysoka, pośrednioszeroka, łukowato wysklepiona.

Norma frontalis — wysoka, pośrednioszeroka.

Kości nosowe pośrednioszerokie, systematyczne, miernie wystające ku przodowi.

Otwór gruszkowaty nosa pośredniowysoki i pośrednioszeroki.

Oczodoły niskie, prostokątne.

Guzy nadoczodołowe silnie rozwinięte.

Norma basilaris — podniebienie w kształcie paraboli, pośredniowysokie.

Zuchwa masywna o wysokim trzonie i silnie wysuniętej bródce. Kąty zuchwy miernie zaznaczone. Ramiona wstępujące niskie, szerokie.

25. Nr 17/I/51 — czaszka mężczyzny w wieku starszym.

Stan zachowania niezbyt dobry.

Szwy kostne zasklepienie i obliterowane niemal na całej długości.

Norma verticalis — kształt owoidalny.

Norma lateralis — pośredniowysoka, miernie wysklepiona.

Norma occipitalis — pośredniowysoka, szeroka, łukowato wysklepiona.

Norma frontalis — pośredniowysoka i pośrednioszeroka.

Kości nosowe zniszczone.

Otwór gruszkowaty nosa pośredniowysoki, pośrednioszeroki, niesymetryczny.

Oczodoły pośredniowysokie.

Norma basilaris — podniebienie w kształcie paraboli, zmienione starczo.

Zuchwa o pośredniowysokim trzonie, miernie zaznaczonej okolicy bródkowej i silnie zaznaczonych kątach. Ramiona wstępujące pośredniowysokie i pośrednioszerokie, o wydłużonym wyrostku stawowym.

26. Nr 18/I/51 — czaszka kobiety w wieku młodzieńczym.

Stan zachowania niezbyt dobry.

Szwy kostne częściowo zasklepienie.

Norma verticalis — kształt sfenoidalny.

Norma lateralis — pośredniowysoka, dobrze wysklepiona, lekko spłaszczona w odcinku górnym potylicy. Występuje prognatyzm alweolarny.

Norma occipitalis — pośredniowysoka, pośrednioszeroka, łukowato wysklepiona.

Norma frontalis — pośredniowysoka, pośrednioszeroka.

Kości nosowe pośrednioszerokie, tworzą dość płaski grzbiet nosa.

Otwór gruszkowaty nosa pośredniowysoki, pośrednioszeroki, symetryczny.

Oczodoły pośredniowysokie.

Norma basilaris — podniebienie w kształcie paraboli, pośredniowysokie.

Zuchwa drobna, o pośredniowysokim trzonie, słabo zaznaczonej bródce i kątach. Ramiona wstępujące zuchwy niskie, szerokie.

27. Nr 19/I/51 — czaszka dziecka, płci prawdopodobnie żeńskiej.

Stan zachowania bardzo zły.

Szwy kostne otwarte. Występuje *sutura metopica*.

Norma verticalis — kształt sferoidalny.

Norma lateralis — pośredniowysoka, miernie wysklepiona, siodełkowate wklęsnięcie w okolicy wierzchołka.

Norma occipitalis — wysoka, pośrednioszeroka, podkowiasto wysklepiona.

Norma frontalis — pośredniowysoka i pośrednioszeroka.

Kości nosowe uszkodzone. Ich ułożenie wskazuje na płaski grzbiet nosa.

Otwór gruszkowaty nosa pośredniowysoki i pośrednioszeroki, symetryczny.

Oczodoły pośredniowysokie.

Norma basilaris — podniebienie w kształcie paraboli, niskie.

Zuchwa dziecięca.

28. Nr 20/I/51 — czaszka mężczyzny w wieku dojrzałym.

Stan zachowania bardzo zły.

Szwy kostne zasklepione, bez śladów obliteracji.

Norma verticalis — kształt sfenoidalny.

Norma lateralis — pośredniowysoka, dobrze wysklepiona, spłaszczona w odcinku górnym potylicy.

Norma occipitalis — pośredniowysoka, szeroka, z lekka dachówkowato wysklepiona. Część twarzowa niemal całkowicie zniszczona.

Zuchwa dość masywna, o pośredniowysokim trzonie, silnie wysuniętej ku przodowi bródce i słabo zaznaczonych kątach. Ramiona wstępujące żuchwy pośredniowysokie i pośrednioszerokie.

29. Nr 21/I/51 — czaszka kobiety w wieku dojrzałym.

Stan zachowania dobry.

Szwy kostne zasklepione na całej długości, bez śladów obliteracji.

Norma verticalis — kształt owoidalny.

Norma lateralis — pośredniowysoka, dobrze wysklepiona. Lekki prognatyzm alweolarny.

Norma occipitalis — wysoka, pośrednioszeroka, łukowato wysklepiona.

Norma frontalis — pośredniowysoka, pośrednioszeroka.

Kości nosowe niesymetryczne, miernie występujące ku przodowi.

Otwór gruszkowaty nosa pośredniowysoki, pośrednioszeroki.

Oczodoły pośredniowysokie, prostokątne.

Norma basilaris — podniebienie w kształcie paraboli, wysokie.

Zuchwa dość masywna, o pośredniowysokim trzonie i miernie zaznaczonej bródce i kątach. Ramiona wstępujące pośredniowysokie, pośrednioszerokie.

30. Nr 22/I/51 — czaszka osobnika młodocianego, prawdopodobnie płci męskiej.

Stan zachowania dobry.

Szwy proste otwarte.

Norma verticalis — kształt sfenoidalny, wyraźnie zaznaczone guzy czołowe.

Norma lateralis — niska, miernie wysklepiona, lekko wklęsnięta w okolicy wierzchołka.

Norma occipitalis — niska, szeroka, słabo wysklepiona.

Norma frontalis — pośredniowysoka, pośrednioszeroka.

Kości nosowe szerokie, symetryczne, tworzą dość płaski grzbiet nosa.

Otwór gruszkowaty nosa pośredniowysoki, pośrednioszeroki, symetryczny.

Oczodoły niskie, elipsoidalne.

Norma basilaris — podniebienie w kształcie paraboli, pośredniowysokie.

Tab. 1. Czaszki z Czarnej Wielkiej wg płci i kategorii wieku
Crânes de Czarna Wielka suivant sexe et classe d'âge

Kategoria wieku Classe d'âge	Mężczyźni Hommes	Kobiety Femmes	Ogółem Total
Wiek dziecięcy Enfants	3	2	5
Wiek młodzieńczy Adolescents	2	8	10
Wiek dojrzały Adultes	22	20	42
Wiek starczy Vieillards	7	8	15
Ogółem Total	34	38	72

Zuchwa o pośredniowysokim trzonie, miernie zaznaczonej bródce i kątach. Ramiona wstępujące zuchwy niskie, szerokie.

31. Nr 23/I/51 — czaszka mężczyzny w wieku dojrzałym.

Stan zachowania dobry.

Szwy kostne zasklepiene ze śladami obliteracji w obrębie szwu strzałkowego.

Norma verticalis — kształt elipsoidalny.

Norma lateralis — niska, miernie wysklepiona.

Norma occipitalis — pośredniowysoka, pośrednioszeroka, łukowato wysklepiona.

Norma frontalis — pośredniowysoka, pośrednioszeroka.

Kości nosowe pośrednioszerokie, długie, symetryczne, miernie wystające ku przodowi.

Otwór gruszkowaty nosa pośredniowysoki, pośrednioszeroki.

Oczodoły niskie, prostokątne.

Guzy nadoczodołowe dość silnie rozwinięte.

Norma basilaris — podniebienie w kształcie szerokiej paraboli, wysokie.

Zuchwa w stosunku do czaszki jest delikatna, o pośredniowysokim trzonie, silnie zaznaczonej okolicy bródkowej i miernie zaznaczonych kątach. Ramiona wstępujące zuchwy pośredniowysokie i pośrednioszerokie.

32. Nr 24/I/51 — czaszka kobiety w wieku dojrzałym.

Stan zachowania dość dobry.

Szwy kostne zasklepiene, bez śladów obliteracji.

Norma verticalis — kształt sfenoidalny.

Norma lateralis — pośredniowysoka, miernie wysklepiona.

Norma frontalis — pośredniowysoka, pośrednioszeroka.

Kości nosowe szerokie, symetryczne, tworzą płaski grzbiet nosa.

Otwór gruszkowaty nosa pośredniowysoki, pośrednioszeroki, symetryczny.

Oczodoły pośredniowysokie.

Norma basilaris — podniebienie w kształcie paraboli, pośredniowysokie.

Zuchwa drobna, o pośredniowysokim trzonie, miernie zaznaczonej bródce i kątach. Ramiona wstępujące niskie, pośrednioszerokie.

33. Nr 25/I/51 — czaszka kobiety w wieku dojrzałym.

Stan zachowania niezbyt dobry.

Szwy kostne częściowo zasklepiene.

Norma verticalis — kształt pentagonoidalny (*eurypentagonoides*).

Norma lateralis — pośredniowysoka, miernie wysklepiona.

Norma occipitalis — wysoka, szeroka, z lekka podkowiasto wysklepiona.

Norma frontalis — pośredniowysoka, wąska.

Kości nosowe wąskie, symetryczne, miernie wystające ku przodowi.

Otwór gruszkowaty nosa pośredniowysoki, pośrednioszeroki, symetryczny.

Oczodoły wysokie.

Norma basilaris — podniebienie w kształcie paraboli, pośredniowysokie.

Zuchwa dość masywna, o wysokim trzonie, miernie zaznaczonej bródce i kątach.

Ramiona wstępujące pośredniowysokie, pośrednioszerokie.

34. Nr 26/I/51 — czaszka kobiety w wieku starczym.

Stan zachowania zły.

Szwy zasklepiene, wieńcowy i strzałkowy całkowicie obliterowane, węglowy częściowo obliterowany.

Norma verticalis — kształt sfenoidalny.

Norma lateralis — pośredniowysoka, miernie wysklepiona, spłaszczona w obrębie potylicy.

Norma occipitalis — pośredniowysoka, szeroka, łukowato wysklepiona.

Norma frontalis — pośredniowysoka, pośrednioszeroka. Część twarzowa znacznie uszkodzona.

Oczodoły pośredniowysokie.

Norma basilaris — podniebienie w kształcie paraboli, wysokie.

Zuchwa zmieniona starczo. Ramiona wstępujące zuchwy pośredniowysokie, szerokie.

35. Nr 27/I/51 — czaszka mężczyzny w wieku dojrzałym.

Stan zachowania zły.

Szwy kostne zasklepiene, bez śladów obliteracji. Występuje *sutura metopica*.

Norma verticalis — kształt pentagonoidalny (*eurypentagonoides*).

Norma lateralis — pośredniowysoka, miernie wysklepiona, spłaszczona w odcinku górnym potylicy. Łuska kości potylicznej silnie uwypuklona.

Norma occipitalis — pośredniowysoka, szeroka, z lekka dachówkowato wysklepiona.

Norma frontalis — wysoka, pośrednioszeroka.

Kości nosowe pośrednioszerokie, niesymetryczne, słabo wystające ku przodowi.

Otwór gruszkowaty nosa wysoki, pośrednioszeroki.

Oczodoły pośrednioszerokie.

Guzy nadoczodołowe miernie rozwinięte.

Norma basilaris — podniebienie w kształcie paraboli, wysokie.

Zuchwa masywna o wysokim trzonie, miernie zaznaczonej bródce i kątach. Ramiona wstępujące pośredniowysokie, pośrednioszerokie.

36. Nr 28/I/51 — czaszka mężczyzny w wieku dojrzałym.

Stan zachowania dość dobry.

Szwy kostne zasklepiene, bez śladów obliteracji.

Norma verticalis — kształt owoidalny.

Norma lateralis — niska, miernie wysklepiona, wyraźnie spłaszczona w okolicy wierzchołka.

Norma occipitalis — pośredniowysoka, pośrednioszeroka, podkowiasto wysklepiona.

Norma frontalis — pośredniowysoka, pośrednioszeroka.

Kości nosowe szerokie, symetryczne, miernie wystające ku przodowi.

Otwór gruszkowaty nosa pośredniowysoki, pośrednioszeroki, symetryczny.

Oczodoły pośredniowysokie.

Guzy nadoczodołowe bardzo słabo zaznaczone.

Norma basilaris — podniebienie w kształcie paraboli, pośredniowysokie.

Zuchwa masywna, o pośredniowysokim trzonie, miernie zaznaczonej bródce i kątach. Ramiona wstępujące pośredniowysokie, pośrednioszerokie.

37. Nr 29/I/51 — czaszka dziecka, płci prawdopodobnie męskiej.

Stan zachowania niezbyt dobry

Szwy kostne otwarte.

Norma verticalis — kształt elipsoidalny.

Norma lateralis — pośredniowysoka, miernie wysklepiona, spłaszczona w okolicy wierzchołka.

Norma occipitalis — pośredniowysoka, pośrednioszeroka, bombiasto wysklepiona.

Norma frontalis — pośredniowysoka, pośrednioszeroka.

Kości nosowe częściowo uszkodzone, tworzą płaski grzbiet nosa.

Otwór gruszkowaty nosa pośredniowysoki, pośrednioszeroki.

Oczodoły pośredniowysokie.

Norma basilaris — podniebienie w kształcie paraboli, pośredniowysokie.

Zuchwa dziecięca.

38. Nr 30/I/51 — czaszka mężczyzny w wieku dojrzałym.

Stan zachowania bardzo zły.

Szwy kostne zasklepienie, bez śladów obliteracji.

Norma verticalis — kształt sfenoidalny.

Norma lateralis — pośredniowysoka, miernie wysklepiona.

Norma occipitalis — pośredniowysoka, szeroka łukowato wysklepiona.

Norma frontalis — wysoka, pośrednioszeroka.

Kości nosowe częściowo uszkodzone, ich ustawienie wskazuje na dość płaski grzbiet nosa.

Oczodoły pośredniowysokie.

Guzy nadoczodołowe miernie rozwinięte.

Norma basilaris — podniebienie w kształcie szerokiej paraboli, pośredniowysokie.

Zuchwa masywna, o pośredniowysokim trzonie, miernie zaznaczonej bródce i kątach.

Ramiona wstępujące pośredniowysokie, pośrednioszerokie.

39. Nr 31/I/51 — czaszka dziecka, prawdopodobnie płci męskiej.

Stan zachowania dobry.

Szwy kostne otwarte.

Norma verticalis — kształt sfenoidalny, wyraźnie zaznaczone guzy czołowe.

Norma lateralis — pośredniowysoka, miernie wysklepiona, spłaszczona na odcinku wierzchołkowym.

Norma occipitalis — pośredniowysoka, pośrednioszeroka, bombiasto wysklepiona.

Norma frontalis — pośredniowysoka, pośrednioszeroka.

Kości nosowe pośrednioszerokie, symetryczne, tworzą dość płaski grzbiet nosa.

Otwór gruszkowaty nosa pośredniowysoki, szeroki.

Oczodoły pośredniowysokie.

Norma basilaris — podniebienie w kształcie litery U, pośredniowysokie.

Zuchwa dziecięca.

40 Nr 32/I/51 — czaszka kobiety w wieku dojrzałym.

Stan zachowania dobry.

Szwy kostne zasklepione, bez śladów obliteracji.

Norma verticalis — kształt sfenoidalny.

Norma lateralis — wysoka, miernie wysklepiona, lekko spłaszczona w okolicy wierzchołkowej, uwypuklony górny odcinek łuski kości potylicznej. Lekki prognatyzm alweolarny.

Norma occipitalis — wysoka, pośrednioszeroka, łukowato wysklepiona.

Norma frontalis — pośredniowysoka, pośrednioszeroka.

Kości nosowe pośrednioszerokie, lekko niesymetryczne, miernie wystające ku przodowi.

Otwór gruszkowaty nosa wysoki, pośrednioszeroki, symetryczny.

Oczodoły pośredniowysokie.

Norma basilaris — podniebienie w kształcie paraboli, wysokie.

uchwa drobna o niskim trzonie, miernie zaznaczonej bródce i kątach. Ramiona wstępujące pośredniowysokie, pośrednioszerokie.

41. Nr 33/I/51 — czaszka kobiety w wieku młodzieńczym.

Stan zachowania niezbyt dobry.

Szwy kostne otwarte.

Norma verticalis — kształt sfenoidalny.

Norma lateralis — pośredniowysoka, miernie wysklepiona, lekkie wklęśnięcie w okolicy wierzchołkowej.

Norma occipitalis — wysoka, szeroka, bombiasto wysklepiona.

Norma frontalis — pośredniowysoka, pośrednioszeroka.

Kości nosowe szerokie, częściowo uszkodzone, tworzą dość płaski grzbiet nosa.

Otwór gruszkowaty nosa — pośredniowysoki, pośrednioszeroki, lekko niesymetryczny.

Oczodoły wysokie, prawy wyższy.

Norma basilaris — podniebienie w kształcie paraboli, pośredniowysokie.

Zuchwa drobna, o pośredniowysokim trzonie, słabo zaznaczonej bródce i kątach.

Ramiona wstępujące niskie, pośrednioszerokie.

42. Nr 34/I/51 — czaszka kobiety w wieku dojrzałym.

Stan zachowania bardzo zły.

Szwy kostne zasklepione, bez śladów obliteracji.

Norma verticalis — kształt pentagonalny.

Wyraźna asymetria czaszki.

Norma lateralis — wysoka, dobrze wysklepiona. Prognatyzm alweolarny.

Norma occipitalis — wysoka, pośrednioszeroka, podkowiasto wysklepiona.

Norma frontalis — pośredniowysoka, wąska. Część twarzowa uszkodzona.

Otwór gruszkowaty nosa pośredniowysoki, pośrednioszeroki.

Oczodoły pośredniowysokie.

Norma basilaris — podniebienie w kształcie litery U, częściowo zniszczone.

Zuchwa o wysokim trzonie i miernie zaznaczonej okolicy bródkowej. Kąty i ramiona wstępujące żuchwy zniszczone.

43. Nr 39/I/51 — czaszka kobiety w wieku starym.

Stan zachowania niezbyt dobry.

Szwy kostne zasklepione, częściowo obliterowane.

Norma verticalis — kształt sfenoidalny.

Norma lateralis — pośredniowysoka, dobrze wysklepiona.

Norma occipitalis — wysoka, pośrednioszeroka, podkowiasto wysklepiona.

Norma frontalis — pośredniowysoka, pośrednioszeroka.

Kości nosowe zniszczone, ich ustawienie wskazywałoby na słabo wystający ku przodowi grzbiet nosa.

Otwór gruszkowaty nosa pośredniowysoki, pośrednioszeroki, symetryczny.

Oczodoły pośredniowysokie.

Norma basilaris — podniebienie w kształcie paraboli, wysokie.

Zuchwa zmieniona starczo.

44. Nr 36/I/51 — czaszka kobiety w wieku dojrzałym.

Stan zachowania dobry.

Szwy kostne zasklepione, ślady obliteracji w obrębie szwu wieńcowego i strzałkowego.

Norma verticalis — kształt elipsoidalny.

Norma lateralis — niska, miernie wysklepiona. Lekki prognatyzm alweolarny.

Norma occipitalis — pośredniowysoka, pośrednioszeroka, z lekka podkowiasto wysklepiona.

Norma frontalis — pośredniowysoka, szeroka.

Kości nosowe wąskie, lekko niesymetryczne, tworzą płaski grzbiet nosa.

Otwór gruszkowaty nosa pośredniowysoki, szeroki.

Oczodoły pośredniowysokie.

Norma basilaris — podniebienie kształtem zbliżone do litery U.

Zuchwa o pośredniowysokim trzonie, miernie zaznaczonej bródce i kątach. Ramiona wstępujące zuchwy pośredniowysokie i pośrednioszerokie.

45. Nr 37/I/51 — czaszka mężczyzny w wieku dojrzałym.

Stan zachowania dobry.

Szwy kostne częściowo otwarte. Występuje *sutura metopica*.

Norma verticalis — kształt sfenoidalny.

Norma lateralis — pośredniowysoka, miernie wysklepiona, spłaszczona w odcinku wierzchołkowym i w odcinku górnym potylicy. Prognatyzm alweolarny.

Norma occipitalis — pośredniowysoka, szeroka, łukowato wysklepiona.

Norma frontalis — wysoka, pośrednioszeroka.

Kości nosowe uszkodzone. Otwór gruszkowaty nosa pośredniowysoki, pośrednioszeroki, niesymetryczny.

Oczodoły pośredniowysokie, elipsoidalne.

Guzy nadoczodołowe słabo zaznaczone.

Norma basilaris — podniebienie w kształcie zwężonej paraboli, wysokie.

Zuchwa masywna o wysokim trzonie, miernie zaznaczonej bródce i kątach. Ramiona wstępujące zuchwy pośredniowysokie, szerokie.

46. Nr 38/I/51 — czaszka kobiety w wieku młodzieńczym.

Stan zachowania zły.

Szwy kostne otwarte.

Norma verticalis — kształt pentagonoidalny (*stenopentagonoides*).

Norma lateralis — wysoka, dobrze wysklepiona.

Norma occipitalis — wysoka, pośrednioszeroka, podkowiasto wysklepiona.

Norma frontalis — wysoka, wąska.

Kości nosowe częściowo zniszczone, ich ustawienie wskazuje na dość płaski grzbiet nosa. Otwór gruszkowaty nosa wysoki, pośrednioszeroki.

Oczodoły wysokie.

Norma basilaris — podniebienie kształtem zbliżone do literu U.

Zuchwa zniszczona.

47. Nr 40/I/51 — czaszka mężczyzny w wieku dojrzałym.

Stan zachowania dość dobry.

Szwy kostne zasklepione, bez śladów obliteracji.

Norma verticalis — kształt elipsoidalny.

Norma lateralis — pośredniowysoka, dobrze wysklepiona, w obrębie kości potylicznej wyraźnie zaznacza się *protuberantia occipitalis externa* w formie tzw. „papuziego dzioba”.

Norma occipitalis — pośredniowysoka, pośrednioszeroka, z lekką dachówkowato wysklepiona.

Norma frontalis — wysoka, wąska.

Kości nosowe pośrednioszerokie, symetryczne, miernie wystające ku przodowi, tworzą dość wyniosły grzbiet nosa.

Otwór gruszkowaty nosa wysoki, wąski, lekko niesymetryczny.

Oczodoły wysokie.

Guzy nadoczodołowe wyraźnie zaznaczone.

Norma basilaris — podniebienie w kształcie zwężonej paraboli, wysokie.

Zuchwa masywna o wysokim trzonie, miernie zaznaczonej okolicy bródkowej i kątach. Ramiona wstępujące zuchwy pośredniowysokie, pośrednioszerokie, wyrostki stawowe silnie rozwinięte.

48. Nr 41/I/51 — czaszka kobiety w wieku dojrzałym.

Stan zachowania bardzo dobry.

Szwy kostne zasklepione, bez śladów obliteracji.

Norma verticalis — kształt elipsoidalny.

Norma lateralis — pośredniowysoka, dobrze wysklepiona, lekko uwypuklona górna część łuski kości potylicznej.

Norma occipitalis — pośredniowysoka, pośrednioszeroka, podkowiasto wysklepiona.

Norma frontalis — pośredniowysoka, pośrednioszeroka,

Kości nosowe szerokie, symetryczne, miernie wystające ku przodowi.

Otwór gruszkowaty nosa pośredniowysoki, pośrednioszeroki, symetryczny.

Oczodoły wysokie.

Norma basilaris — podniebienie w kształcie paraboli, niesymetryczne, wysokie.

Zuchwa o pośredniowysokim trzonie, miernie zaznaczonej bródce i kątach. Ramiona wstępujące pośredniowysokie, pośrednioszerokie.

49. Nr 1/II/53 — czaszka mężczyzny w wieku dojrzałym.

Stan zachowania dość dobry.

Szwy kostne zasklepione, bez śladów obliteracji.

Norma verticalis — kształt sferoidalny. Nieco w lewo od linii środkowej, wzdłuż kości czołowej oraz w kącie przyśrodkowym górnym kości ciemieniowej lewej szczelina jako prawdopodobna pozostałość po ranie ciętej, bez śladów gojenia.

Norma lateralis — wysoka, dobrze wysklepiona. Prognatyzm alveolarny.

Norma occipitalis — wysoka, szeroka, dachówkowato wysklepiona.

Norma frontalis — pośredniowysoka, szeroka.

Kości nosowe pośrednioszerokie, symetryczne, miernie wystające ku przodowi.

Otwór gruszkowaty nosa pośredniowysoki, pośrednioszeroki, niesymetryczny.

Oczodoły pośredniowysokie.

Guzy nadoczodołowe miernie zaznaczone.

Norma basilaris — podniebienie w kształcie paraboli, pośredniowysokie.

Zuchwa masywna o pośredniowysokim trzonie, miernie zaznaczonej bródce i kątach.

Ramiona wstępujące żuchwy pośredniowysokie, szerokie.

50. Nr 2/II/53 — czaszka kobiety w wieku dojrzałym.

Stan zachowania bardzo zły.

Szwy kostne zasklepienie, bez śladów obliteracji.

Norma verticalis — kształt elipsoidalny.

Norma lateralis — pośredniowysoka, miernie wysklepiona.

Norma occipitalis — pośredniowysoka, pośrednioszeroka, łuskowato wysklepiona.

Część twarzowa zniszczona.

Norma basilaris — podniebienie w kształcie szerokiej paraboli.

Zuchwa o wysokim trzonie, silnie wysuniętej ku przodowi bródce.

Kąty i ramiona wstępujące żuchwy zniszczone.

51. Nr 3/II/53 — czaszka mężczyzny w wieku starczym.

Stan zachowania dość dobry.

Szwy kostne zasklepienie, strzałkowy całkowicie obliterowany, wieńcowy i węglowy obliterowane w swych odcinkach środkowych.

Norma verticalis — kształt owoidalny.

Norma lateralis — pośredniowysoka, dobrze wysklepiona.

Norma occipitalis — pośredniowysoka, szeroka, łukowato wysklepiona.

Norma frontalis — pośredniowysoka, szeroka.

Kości nosowe zniszczone. Otwór gruszkowaty nosa pośredniowysoki, pośrednioszeroki, niesymetryczny.

Oczodoły pośredniowysokie.

Guzy nadoczodołowe silnie zaznaczone.

Norma basilaris — podniebienie zmienione starczo.

Zuchwa dość masywna, o wysokim trzonie, miernie zaznaczonej bródce i silnie zaznaczonych kątach. Ramiona wstępujące pośredniowysokie, pośrednioszerokie.

52. Nr 4/II/53 — czaszka kobiety w wieku starczym.

Stan zachowania dobry.

Szwy kostne zasklepienie, częściowo obliterowane.

Norma verticalis — kształt owoidalny, lekko niesymetryczny.

Norma lateralis — pośredniowysoka, dobrze wysklepiona.

Norma occipitalis — pośredniowysoka, pośrednioszeroka, podkowiasto wysklepiona.

Norma frontalis — pośredniowysoka, pośrednioszeroka.

Kości nosowe pośrednioszerokie, niesymetryczne, tworzą ostry grzbiet nosa, wyraźnie skrzywiony ku stronie lewej.

Otwór gruszkowaty nosa pośredniowysoki, pośrednioszeroki, lekko niesymetryczny.

Oczodoły pośredniowysokie.

Norma basilaris — podniebienie zmienione starczo.

Zuchwa zmieniona starczo.

53. Nr 5/II/53 — czaszka mężczyzny w wieku starszym.

Stan zachowania niezbyt dobry.

Szwy kostne zasklepione, częściowo obliterowane.

Norma verticalis — kształt elipsoidalny.

Norma lateralis — pośredniowysoka, miernie wysklepiona, łuska kości potylicznej wypukłona.

Norma occipitalis — wysoka, wąska, dachówkowato wysklepiona.

Norma frontalis — wysoka, pośrednioszeroka.

Kości nosowe pośrednioszerokie, symetryczne, miernie wystające ku przodowi.

Otwór gruszkowaty nosa pośredniowysoki, pośrednioszeroki, niesymetryczny.

Oczodoły pośredniowysokie.

Guzy nadoczodołowe miernie zaznaczone.

Norma basilaris — podniebienie w kształcie paraboli, zmienione starczo.

Zuchwa masywna o pośredniowysokim trzonie, silnie wysuniętej ku przodowi bródce i miernie zaznaczonych kątach. Ramiona wstępujące zuchwy pośredniowysokie, pośrednioszerokie.

54. Nr 8/II/53 — czaszka mężczyzny w wieku dojrzałym.

Stan zachowania dobry.

Szwy kostne zasklepione, bez śladów obliteracji.

Norma verticalis — kształt elipsoidalny.

Norma lateralis — wysoka, dobrze wysklepiona.

Norma occipitalis — wysoka, pośrednioszeroka, łukowato wysklepiona.

Norma frontalis — pośredniowysoka, szeroka.

Kości nosowe zniszczone. Otwór gruszkowaty nosa pośredniowysoki, pośrednioszeroki.

Oczodoły pośredniowysokie.

Guzy nadoczodołowe słabo zaznaczone.

Norma basilaris — podniebienie w kształcie paraboli, pośredniowysokie.

Zuchwa masywna, o pośredniowysokim trzonie, miernie zaznaczonej bródce i kątach. Ramiona wstępujące pośredniowysokie, pośrednioszerokie.

55. Nr 9/II/53 — czaszka dziecka, płci prawdopodobnie żeńskiej.

Stan zachowania bardzo zły.

Szwy kostne otwarte.

Norma verticalis — kształt sferoidalny.

Norma lateralis — wysoka, dobrze wysklepiona.

Norma occipitalis — wysoka, pośrednioszeroka, bombiasto wysklepiona.

Część twarzowa zniszczona.

56. Nr 12/II/53 — czaszka mężczyzny w wieku dojrzałym.

Stan zachowania niezbyt dobry.

Szwy kostne zasklepione bez śladów obliteracji.

Norma verticalis — kształt sfenoidalny.

Norma lateralis — wysoka, miernie wysklepiona, spłaszczona w obrębie potylicy.

Norma occipitalis — pośredniowysoka, szeroka, łukowato wysklepiona.

Norma frontalis — pośredniowysoka, pośrednioszeroka.

Kości nosowe pośrednioszerokie, tworzą niezbyt silnie wystający ku przodowi grzbiet nosa. Otwór gruszkowaty nosa pośredniowysoki, pośrednioszeroki, symetryczny.

Oczodoły pośredniowysokie.

Guzy nadoczodołowe słabo zaznaczone.

Norma basilaris — podniebienie w kształcie szerokiej paraboli, pośrednioszerokie.

Zuchwa masywna o wysokim trzonie, miernie zaznaczonej bródce i kątach. Ramiona wstępujące zuchwy pośredniowysokie, pośrednioszerokie.

57. Nr 14/II/53 — czaszka kobiety w wieku dojrzałym.

Stan zachowania bardzo zły. Zniekształcenia pośmiertne.

Szwy kostne zasklepiione, bez śladów obliteracji.

Norma verticalis — kształt sfenoidalny.

Norma lateralis — pośredniowysoka, miernie wysklepiona.

Norma occipitalis — potylicza zniekształcona.

Norma frontalis — pośredniowysoka, pośrednioszeroka.

Kości nosowe pośrednioszerokie, tworzą niezbyt silnie wystający ku przodowi grzbiet nosa. Otwór gruszkowaty nosa pośredniowysoki, pośrednioszeroki, symetryczny.

Oczodoły pośredniowysokie.

Guzy nadoczodołowe słabo zaznaczone.

Norma basilaris — podniebienie w kształcie szerokiej paraboli, pośrednioszerokie.

Zuchwa masywna o wysokim trzonie, miernie zaznaczonej bródce i kątach.

Ramiona wstępujące zuchwy pośredniowysokie, pośrednioszerokie.

57. Nr 14/II/53 — czaszka kobiety w wieku dojrzałym.

Stan zachowania bardzo zły. Zniekształcenia pośmiertne.

Szwy kostne zasklepiione, bez śladów obliteracji.

Norma verticalis — kształt sfenoidalny.

Norma lateralis — pośredniowysoka, miernie wysklepiona.

Norma occipitalis — potylicza zniekształcona.

Norma frontalis — pośredniowysoka, pośrednioszeroka.

Kości nosowe pośrednioszerokie, miernie wystające ku przodowi. Otwór gruszkowaty nosa pośredniowysoki, wąski, symetryczny.

Oczodoły pośredniowysokie.

Guzy nadoczodołowe wyraźnie zaznaczone.

Norma basilaris podniebienie w kształcie szerokiej paraboli, wysokie.

Zuchwa delikatna, o pośredniowysokim trzonie, miernie zaznaczonej bródce i słabo zaznaczonych kątach. Ramiona wstępujące wysokie, pośrednioszerokie.

58. Nr 15/II/53 — czaszka kobiety w wieku młodzieńczym.

Stan zachowania dość dobry.

Szwy kostne częściowo zasklepiione.

Norma verticalis — kształt sfenoidalny.

Norma lateralis — pośredniowysoka, miernie wysklepiona, lekko spłaszczona w odcinku górnym potylicy. Łuska kości potylicznej lekko uwypuklona. Wybitny prognatyzm alweolarny.

Norma occipitalis — pośredniowysoka, szeroka, słabo wysklepiona.

Norma frontalis — pośredniowysoka, pośrednioszeroka.

Kości nosowe szerokie, niesymetryczne, miernie wystające ku przodowi. Otwór gruszkowaty nosa pośredniowysoki, pośrednioszeroki, symetryczny.

Oczodoły niskie.

Norma basilaris — podniebienie w kształcie paraboli, pośredniowysokie.

Zuchwa drobna, o pośredniowysokim trzonie, miernie zaznaczonej bródce i kątach. Ramiona wstępujące pośredniowysokie, szerokie.

59. Nr 16/II/53 — czaszka kobiety w wieku dojrzałym.

Stan zachowania bardzo zły.

Szwy kostne zasklepione, bez śladów obliteracji. Występuje *sutura metopica*.

Norma verticalis — kształt sfenoidalny.

Norma lateralis — pośredniowysoka, miernie wysklepiona, lekko spłaszczona w odcinku górnym potylicy.

Norma occipitalis — wysoka, pośrednioszeroka, łukowato wysklepiona.

Część twarzowa zniszczona.

Zuchwa drobna o pośredniowysokim trzonie, miernie zaznaczonej bródce i kątach.

Ramiona wstępujące wysokie, pośrednioszerokie.

60. Nr 17/II/53 — czaszka mężczyzny w wieku dojrzałym.

Stan zachowania niezbyt dobry.

Szwy kostne zasklepione. Obliteracja w obrębie skroniowych odcinków szwu wieńcowego.

Norma verticalis — kształt owoidalny.

Norma lateralis — wysoka, dobrze wysklepiona.

Norma occipitalis — wysoka, szeroka, łukowato wysklepiona.

Norma frontalis — wysoka, szeroka.

Kości nosowe zniszczone. Otwór gruszkowaty nosa pośredniowysoki, pośrednioszeroki.

Oczodoły pośredniowysokie, prawy wyższy.

Guzy nadoczodołowe silnie zaznaczone.

Norma basilaris — podniebienie w kształcie paraboli, pośredniowysokie.

Zuchwa masywna, o pośredniowysokim trzonie, silnie wysuniętej ku przodowi bródce, miernie zaznaczonych kątach. Ramiona wstępujące pośredniowysokie, pośrednioszerokie.

61. Nr 18/II/53 — czaszka mężczyzny w wieku starym.

Stan zachowania dobry.

Szwy kostne zasklepione. Szew strzałkowy całkowicie obliterowany.

Szew wieńcowy i węglowy częściowo obliterowane.

Norma verticalis — kształt owoidalny.

Norma lateralis — pośredniowysoka, miernie wysklepiona, bardzo silnie zaznaczona guzowatość potyliczna zewnętrzna. Część twarzowa płaska.

Norma occipitalis — niska, szeroka, łukowato wysklepiona.

Norma frontalis — pośredniowysoka, szeroka.

Kości nosowe pośrednioszerokie, uszkodzone, słabo wystające ku przodowi. Otwór gruszkowaty nosa pośredniowysoki, pośrednioszeroki, niesymetryczny.

Oczodoły wysokie.

Guzy nadoczodołowe silnie zaznaczone.

Norma basilaris — podniebienie zmienione starczo.

Zuchwa masywna o wysokim trzonie, miernie zaznaczonej bródce i silnie zaznaczonych kątach. Ramiona wstępujące pośredniowysokie, pośrednioszerokie.

62. Nr 1 p.s./53 — czaszka mężczyzny w wieku starym.

Stan zachowania dobry.

Szwy kostne zasklepione i obliterowane niemal na całym przebiegu.

Norma verticalis — kształt elipsoidalny.

Norma lateralis — pośredniowysoka, miernie wysklepiona.

Norma occipitalis — wysoka, pośrednioszeroka, dachówkowato wysklepiona.

Norma frontalis — pośredniowysoka, szeroka.

Kości nosowe pośrednioszerokie, noszą ślad rany ciętej, zagojonej.

Otwór gruszkowaty nosa wysoki, wąski, niesymetryczny.

Oczodoły pośredniowysokie.

Guzy nadoczodołowe silnie zaznaczone.

Norma basilaris — podniebienie zmienione starczo.

Zuchwa zmieniona starczo.

63. Nr 2p.s./53 — czaszka kobiety w wieku młodzieńczym.

Stan zachowania niezbyt dobry.

Szwy kostne otwarte.

Norma verticalis — kształt elipsoidalny.

Norma lateralis — wysoka, dobrze wysklepiona. Wybitny prognatyzm alweolarny.

Norma occipitalis — wysoka, pośrednioszeroka, łukowato wysklepiona.

Norma frontalis — pośredniowysoka, pośrednioszeroka.

Kości nosowe wąskie, ich ustawienie wskazuje na płaski grzbiet nosa.

Otwór gruszkowaty nosa pośredniowysoki, pośrednioszeroki, symetryczny.

Oczodoły pośredniowysokie.

Norma basilaris — podniebienie w kształcie paraboli, pośredniowysokie.

Zuchwa dość masywna, o wysokim trzonie, miernie zaznaczonej bródce i kątach.

Ramiona wstępujące pośredniowysokie, pośrednioszerokie.

64. Nr 3p. s./53 — czaszka mężczyzny w wieku dojrzałym.

Stan zachowania bardzo dobry.

Szwy kostne zasklepione. Ślady obliteracji w obrębie szwu strzałkowego.

Norma verticalis — kształt sfenoidalny.

Norma lateralis — pośredniowysoka, miernie wysklepiona, kość czołowa silnie pochylona ku tyłowi, potylicy spłaszczona.

Norma occipitalis — pośredniowysoka, szeroka, łukowato wysklepiona.

Norma frontalis — wysoka, pośrednioszeroka.

Kości nosowe wąskie, długie, symetryczne, miernie wystające ku przodowi. Otwór gruszkowaty nosa wysoki, pośrednioszeroki, niesymetryczny.

Oczodoły wysokie, okrągłe.

Guzy nadoczodołowe silnie zaznaczone.

Norma basilaris — podniebienie w kształcie paraboli, wysokie.

Zuchwa dość masywna o pośredniowysokim trzonie, silnie zaznaczonej bródce i kątach. Ramiona wstępujące pośredniowysokie, wąskie.

65. Nr 4p. s./53 — czaszka kobiety w wieku dojrzałym.

Stan zachowania bardzo dobry.

Szwy kostne zasklepione, bez śladów obliteracji.

Norma verticalis — kształt owoidalny.

Norma lateralis — pośredniowysoka, dobrze wysklepiona, spłaszczona w odcinku górnym potylicy. Lekki prognatyzm alweolarny.

Norma occipitalis — pośredniowysoka, pośrednioszeroka, łukowato wysklepiona.

Norma frontalis — pośredniowysoka, pośrednioszeroka.

Kości nosowe pośrednioszerokie, symetryczne, miernie wystające ku przodowi.

Otwór gruszkowaty nosa pośredniowysoki, pośrednioszeroki.

Oczodoły pośredniowysokie.

Norma basilaris — podniebienie w kształcie szerokiej paraboli pośredniowysokie.

Zuchwa dość masywna, o pośredniowysokim trzonie, miernie zaznaczonych kątach i bródce. Ramiona wstępujące żuchwy pośredniowysokie, pośrednioszerokie.

66. Nr 5p. s./53 — czaszka mężczyzny w wieku dojrzałym.

Stan zachowania bardzo dobry.

Szwy kostne zasklepienie, strzałkowy obliterowany na całym przebiegu

Norma verticalis — kształt sfenoidalny.

Norma lateralis — pośredniowysoka, dobrze wysklepiona, nieznacznie spłaszczona w okolicy wierzchołkowej.

Norma occipitalis — pośredniowysoka, szeroka, łukowato wysklepiona.

Norma frontalis — wysoka, pośrednioszeroka.

Kości nosowe szerokie, symetryczne, miernie wystające ku przodowi.

Otwór gruszkowaty nosa wysoki, pośrednioszeroki, niesymetryczny.

Oczodoły pośredniowysokie, małe.

Guzy nadoczodołowe dość silnie zaznaczone.

Norma basilaris — podniebienie w kształcie paraboli, wysokie.

Zuchwa masywna, o wysokim trzonie, miernie zaznaczonej bródce i kątach. Ramiona wstępujące pośredniowysokie, pośrednioszerokie.

67. Nr 6p. s./53 — czaszka mężczyzny w wieku dojrzałym.

Stan zachowania zły.

Szwy kostne zasklepienie, częściowo obliterowane.

Norma verticalis — kształt elipsoidalny, niesymetryczna.

Norma lateralis — pośredniowysoka, miernie wysklepiona.

Norma occipitalis — wysoka, wąska, z lekka dachówkowato wysklepiona.

Norma frontalis — wysoka, wąska.

Kości nosowe zniszczone. Otwór gruszkowaty nosa pośredniowysoki, pośrednioszeroki.

Oczodoły wysokie.

Guzy nadoczodołowe miernie zaznaczone.

Norma basilaris — podniebienie w kształcie paraboli, wysokie.

Zuchwa masywna o wysokim trzonie i silnie zaznaczonej bródce.

Kąty słabo zaznaczone. Ramiona wstępujące pośredniowysokie i pośrednioszerokie.

68. Nr 7p. s./53 — czaszka dziecka.

Stan zachowania zły.

Szwy kostne otwarte.

Norma verticalis — kształt pentagonoidalny, niesymetryczny.

Norma lateralis — wysoka, miernie wysklepiona.

Norma occipitalis — wysoka, szeroka, bombiasto wysklepiona.

Norma frontalis — pośredniowysoka, pośrednioszeroka.

Kości nosowe zniszczone. Otwór gruszkowaty nosa pośredniowysoki, szeroki.

Oczodoły wysokie, okrągłe.

Norma basilaris — podniebienie w kształcie litery U.

Zuchwa dziecięca.

69. Nr 8p. s./53 — czaszka dziecka, płci prawdopodobnie męskiej.

Stan zachowania dobry.

Szwy kostne otwarte.

Norma verticalis — kształt owoidalny.

Norma lateralis — niska, słabo wysklepiona, potylicy uwypuklona.

Norma occipitalis — pośredniowysoka, pośrednioszeroka, bombiasto wysklepiona.

Norma frontalis — pośredniowysoka, pośrednioszeroka.

Kości nosowe pośrednioszerokie, symetryczne, tworzą płaski grzbiet nosa. Otwór gruszkowaty nosa pośredniowysoki, szeroki.

Oczodoły pośredniowysokie.

Oczodoły pośredniowysokie.

Norma basilaris — podniebienie w kształcie zwężonej paraboli, niskie.

Zuchwa dziecięca.

70. Nr p15/II — czaszka kobiety w wieku dojrzałym.

Stan zachowania dość dobry.

Szwy kostne zasklepienie, bez śladów obliteracji.

Norma verticalis — kształt pentagonoidalny.

Norma lateralis — niska, słabo wysklepiona, potylicą zaokrąglona.

Norma occipitalis — niska, szeroka, podkowiasto wysklepiona.

Norma frontalis — wysoka, pośrednioszeroka.

Kości nosowe wąskie, symetryczne, miernie wystające ku przodowi.

Otwór gruszkowaty nosa wysoki, szeroki, lekko niesymetryczny.

Oczodoły bardzo wysokie.

Norma basilaris — podniebienie w kształcie paraboli, pośredniowysokie.

Zuchwa drobna, o pośredniowysokim trzonie, silnie wysuniętej ku przodowi bródce, miernie zaznaczonych kątach. Ramiona wstępujące żuchwy pośredniowysokie, pośrednioszerokie.

71. Nr 1/73 — czaszka mężczyzny w wieku starczym.

Stan zachowania bardzo dobry.

Szwy kostne zasklepienie, niemal całkowicie obliterowane.

Norma verticalis — kształt owoidalny.

Norma lateralis — wysoka, miernie wysklepiona.

Norma occipitalis — wysoka, wąska, łukowato wysklepiona.

Norma frontalis — wysoka, szeroka.

Kości nosowe pośrednioszerokie, symetryczne, miernie wystające ku przodowi.

Otwór gruszkowaty nosa wysoki, pośrednioszeroki.

Oczodoły niskie, prostokątne.

Guzy nadoczodołowe bardzo silnie zaznaczone.

Norma basilaris — podniebienie w kształcie paraboli, pośredniowysokie.

Zuchwa masywna, o wysokim trzonie, miernie zaznaczonej bródce i silnie zaznaczonych kątach. Ramiona wstępujące pośredniowysokie, szerokie.

72. Nr 6/65 — czaszka mężczyzny w wieku starczym.

Stan zachowania dość dobry.

Szwy kostne zasklepienie i niemal całkowicie obliterowane.

Norma verticalis — kształt sfenoidalny. W odcinku środkowym przednim kości ciemieniowej lewej szczelina prawdopodobnie po ranie ciętej, bez śladów gojenia.

Norma lateralis — wysoka, dobrze wysklepiona.

Norma occipitalis — wysoka, szeroka, z lekka dachówkowato wysklepiona.

Norma frontalis — wysoka, szeroka.

Kości nosowe uszkodzone. Otwór gruszkowaty nosa pośredniowysoki, wąski, symetryczny.

Oczodoły pośredniowysokie.

Guzy nadoczodołowe silnie zaznaczone.

Norma basilaris — podniebienie zmienione starczo.

Zuchwa zmieniona starczo.

73. Nr 1618 — czaszka kobiety w wieku młodzieńczym.

Stan zachowania niezbyt dobry.

Szwy kostne częściowo zasklepiene.

Norma verticalis — kształt sfenoidalny.

Norma lateralis — pośredniowysoka, miernie wysklepiona, spłaszczona w odcinku wierzchołkowym.

Norma occipitalis — pośredniowysoka, szeroka, bombiasto wysklepiona.

Norma frontalis — pośredniowysoka, pośrednioszeroka.

Kości nosowe pośrednioszerokie, uszkodzone, miernie wystające ku przodowi.

Otwór gruszkowaty nosa pośredniowysoki, pośrednioszeroki, symetryczny.

Oczodoły pośredniowysokie.

Norma basilaris — podniebienie w kształcie paraboli, pośredniowysokie.

Zuchwy brak.

* * *

Jak wynika z wyżej podanych opisów czaszek, badana seria składała się z 34 czaszek męskich, 38 — kobiecych oraz z jednej czaszki dziecka, którego przynależności płciowej nie można było ustalić.

Tab. 2. Stan zachowania czaszek z Czarnej Wielkiej

État de conservation des crânes de Czarna Wielka

Stan zachowania État de conservation	N
Bardzo dobry — très bon	9
Dobry — bon	16
Dość dobry — médiocre	11
Niezbyt dobry — assez bon	16
Zły — mauvais	8
Bardzo zły — très mauvais	13

Badając szwy kostne tych czaszek stwierdzono występowanie *sutura metopica* w 6 wypadkach, a więc w 8,2%.

Szczególny nacisk w badaniach położono na ukształtowanie konturu czaszek. Tab. 3 podaje liczbę występujących typów czaszek zorientowanych w *norma verticalis*.

Jak z tab. 3 wynika, wśród wczesnośredniowiecznych mieszkańców Czarnej Wielkiej występowały dwa zasadnicze, odrębne typy morfologiczne. Jeden z nich reprezentowany jest przez, najliczniejsze w naszej serii, czaszki sfenoidalne, szerokie, o szerokiej zwłaszcza i najczęściej przyplaszczonej potylicy. Drugi typ reprezentują głównie czaszki

Tab. 3. Czaszki z Czarnej Wielkiej wg kształtu
Crânes de Czarna Wielka d'après leur forme

Kształt czaszki w <i>n. verticalis</i> Forme du crâne en <i>n. verticalis</i>	Mężczyźni Hommes	Kobiety Femmes	Ogółem Total
<i>Pentagonoides</i>	1	4	5
<i>Ovoides</i>	1	1	2
<i>Eurypentagonoides</i>	10	7	17
<i>Elipsoides</i>	10	6	16
<i>Sfenoides</i>	12	16	28
<i>Sfaeroides</i>	1	3	4

o kształcie elipsoidalnym i owoidalnym, wydłużone i cechujące się mniej lub więcej wyraźnie zaokrągloną potylicą.

Ważną cechą diagnostyczną, która wystąpiła wyraźnie głównie wśród czaszek kobiecych było spłaszczenie części twarzowej oraz ułożenie kości nosowych, tworzące płaski grzbiet nosa. Również wypadki występowania prognatyzmu alweolarnego okazały się charakterystyczne dla czaszek kobiecych.

Dalszą, bardziej dokładną i wszechstronną analizę czaszek z cmentarzyska w Czarnej Wielkiej umożliwiły badania pomiarowe, których wyniki podają w tab. 4 i 5.

PIŚMIENICTWO

1. Abramowicz A.: W sprawie typologii i zasięgów kablączków skroniowych. Przgl. Archeol., t. IX, Poznań 1953.
2. Borowska C., Golachowska B.: Pojemność średniowiecznych czaszek polskich. Przgl. Antrop., t. Ib, Poznań 1950.
3. Cipriani P.: Il nuovo metodo della „doppia pesata” per la valutazione della capacità cranica dell’Uomo. SAS, nr 20—21 Bologna 1950.
4. Czekanowski J.: Polska Słowiańszczyzna. Warszawa 1948.
5. Frassetto F.: Les formes normales du crâne humain. Paris 1929.
6. Howorka E.: Próchnienie i starcie zębów w średniowiecznych czaszkach z Ostrowa Lednickiego. Przgl. Antrop., t. X, Poznań 1936.
7. Jakimowicz R.: Materiał osteologiczny z cmentarzyska w Niewiadomej na Podlasiu, Spr. Tow. Nauk. Warsz., t. VII. Warszawa 1914.
8. Jaroszewski J.: Jadźwingi. Wstęp do obrazu Litwy. Bibl. Warsz., t. III, Warszawa 1852.
9. Lenczewicz S.: Polska. Warszawa 1937.
10. Kamiński A.: Jaćwież. Łódzkie Tow. Nauk., nr 14, Łódź 1953.

11. Modrzewska K.: Cmentarzysko średniowieczne w Czarnej Wielkiej. Spr. PAU, t. III, Kraków 1951.
12. Modrzewska K.: Analiza anatomiczna szczątków kostnych z Trzemeszna Wielkopolskiego z XV—XVII wieku. Spr. PAU, t. LIII, nr 3, Kraków 1952.
13. Musianowicz K.: O Podlasiu i Jadźwingach. Problemy, nr 4, Warszawa 1953.
14. Sedlaczek-Komorowski L.: Czaszki z grobów rządowych XI wieku ze Strzeszyc. Przgl. Antrop., t. VIII, Poznań 1938.
15. Wojciechowska M.: Czaszki z Nowosiłki z wieku VI. Przgl. Antrop., t. XIV, Poznań 1947.
16. Wokroj F.: Wczesnośredniowieczne czaszki polskie z Ostrowa Lednickiego. Wrocław 1953.
17. Wrzosek A.: Wczesnośredniowieczna czaszka polska ze zrosniętym kręgiem szczytowym. Przgl. Antrop., t. IX, Poznań 1935.
18. Vandervael F.: Critères d'estimation de l'âge des squelettes entre 18—38 ans. SAS, nr 25—26. Bologna 1952.
19. Zejmo-Zejmis S.: Seria czaszek neolitycznych z Brześcia Kujawskiego. Wiad. Archeol., t. XV, Warszawa 1938.

РЕЗЮМЕ

В работе рассматриваются морфологические и краниметрические признаки серии черепов, раннесредневекового происхождения, найденных на кладбище в местности Чарна Велька на Подлясье. Это кладбище было давно известно польским и зарубежным археологам. О нем упоминает Авенариус и другие русские исследователи, а также многие польские исследователи, в прошлом и в настоящее время. Несмотря на это, чрезвычайно интересное и большое кладбище не охранялось надлежащим образом и подвергалось постепенному разрушению.

В течение двухлетних сезонов в 1951 и 1952 г. автором, совместно с археологами Университета им. М. Коперника в Торуне, проводилась научно-исследовательская работа и мероприятия по консервированию этого кладбища в его наиболее опустошенной части. Был найден 51 скелет. Все они находились в земляных могилах и были расположены вдоль оси восток-запад. Вещевой инвентарь могил обнаружен лишь в нескольких случаях, в то время как в большинстве из них рядом со скелетами обнаружены остатки перегнившего дерева, происходящие видимо из разрушенных гробов.

Кроме того было вскрыто 43 каменных могил, расположенных выше прежних на вершине холма. Состояние большинства из этих могил свидетельствует о ранее проводимых здесь случайных иссле-

дованиях в различные периоды времени, или же о поисках местным населением легендарного золотого княжеского гроба. В гробницах обнаружены плохо сохранившиеся мелкие фрагменты человеческих костей и иногда довольно обильный вещевой инвентарь.

Проводились измерения, фотографирование и рисунки, а также инвентаризация каждой могилы.

На основании остатков керамики и драгоценностей, найденных в могилах кладбище относится к XI—XII веку. Неясным остается происхождение хоронимого здесь населения. Известно лишь то, что в этой части Подлясья в раннем средневековье перекрещивались Мазовецкие и Русские влияния, что было связано с осажением здесь этих народностей. Якимович на основании исследований над раннесредневековыми реликтами Бяльской земли выражает мнение, что встречаемые здесь каменные могилы овальной или прямо-угольной формы несомненно Мазовецкого происхождения. Этот автор считает также, что земляные курганы характерны для восточных славян, а точнее для Дреговичан.

Форма могил кладбища в местности Чарна Велька, а по крайней мере некоторого их числа может указывать на Мазовецкое происхождение древних жителей территории. Среди инвентаря могил имеются элементы типичные для дреговичской культуры, что может свидетельствовать об очень близких контактах с дреговическим населением.

Не следует также упускать из виду, что в земных курганах, окружающих каменные гробы хоронилось население иного этнического происхождения с другими обычаями. Возможно, что различия между видами могил являются следствием не этнических а классовых различий в пределах одной группы населения. В пользу этого последнего предположения говорит обильный вещевой инвентарь некоторых каменных могил.

Исследования автора включали 73 черепа из кладбища Чарна Велька. После проведения инвентаризации и консервационных мероприятий черепа описывались по следующим признакам: предполагаемая половая принадлежность, принадлежность к возрастному классу, общее состояние, состояние костных швов черепа, их форма в *norma verticalis* по классификации Фрассетто, высота и степень выраженности верхней части ориентированной в *norma lateralis*, высота, ширина и тип свода черепа в *norma occipitalis*, высота ширина в *norma frontalis*, степень выраженности надглазных выступов, форма и расположение носовых костей, форма глазных впадин, форма и высота неба в *norma basilaris*.

В табл. 1 представлены материалы относительно всех черепов исследуемой серии с подразделением на пол и возрастные категории. Табл. 2 дает представление о степени сохранности черепов в серии.

Особое внимание в работе уделяется форме черепа, ориентированного в *norma verticalis*. Как следует из табл. 3 среди исследуемой популяции находились два основных морфологических типа. Один из них представлен наиболее многочисленными в этой серии клиновидными (*sphenoides*) черепами, второй — черепами эллипсоидной и яйцевидной формы, удлинёнными с более или менее округленной затылочной костью.

Важным диагностическим признаком, который отчетливо проявился главным образом в женских черепах была сплюснутость лицевой части и плоская носовая кость. Чаше чем у мужских черепов наблюдается альвеолярный прогнатизм.

После проведения морфологического анализа черепов, они измерялись по общепринятым в антропологии краниометрическим методам. Результаты измерений, а также полученные на их основании показатели представлены в виде таблиц.

R É S U M É

L'étude concerne les caractéristiques morphologiques et celles qui étaient obtenues par mesurages, observées sur des séries de crânes provenant du cimetière moyenâgeux de Czarna Wielka en Podlachie. Depuis longtemps déjà, ce cimetière était connu des archéologues polonais et étrangers. Il a été mentionné par Avenarius et par d'autres chercheurs russes, ainsi que par de nombreux scientifiques polonais, anciens et contemporains. Toutefois, le terrain de ce cimetière, intéressant et vaste, restait à abandon et subissait, d'année en année, des dévastations et une lente destruction.

Au cours de deux étés, ceux de 1951 et 1953, l'auteur y a effectué, avec le concours des archéologues de l'Université Nicolas Copernic de Toruń, des travaux d'exploration et de conservation sur les terrains les plus dévastés du cimetière. Pendant ces fouilles, 51 squelettes furent découverts et retirés du sol. Tous ces squelettes reposaient dans des tombes de terre, en position axiale Est-Ouest. Ce n'est que dans quelques-unes qu'un matériel d'objets d'usage a été trouvé, tandis que dans la majorité des tombes on a rencontré, à proximité des squelettes,

des fragments de bois pourri qui présentaient apparemment des vestiges de cercueils.

En outre, 43 tombeaux à encadrement de pierres ont été découverts; ceux-ci étaient situés au sommet de la colline, plus haut que les tombes de terre. La plupart de ces tombeaux présentaient des traces d'explorations antérieures, faites sans doute soit par des équipes de fouilles qui y avaient travaillé occasionnellement par le passé, soit par la population du lieu, qui y cherchait des trésors enfouis et, plus précisément, le légendaire cercueil ducal en or. Dans les tombeaux, de menus fragments d'os humains en très mauvais état de conservation ont été trouvés, ainsi qu'un matériel d'objets d'usage, parfois assez abondant.

Chaque tombe a été mesurée, photographiée et dessinée; l'inventaire du contenu des tombes a été dressé.

L'examen des fragments de céramique et de bijoux trouvés dans les tombes du cimetière, autorise à le dater aux VI^e—XII^e siècles. Il n'a pas été possible cependant de déterminer l'origine de la population qui y avait enterré ses morts. On sait que cette région de la Podlachie avait été colonisée, au cours du haut Moyen Âge, par les populations mazoviennes et ruthènes et que les deux éléments y co-existaient et s'y croisaient. Jakimowicz, en basant ses conclusions sur les reliquats haut-moyenâgeux de la région de Biała, estime que les tombeaux à encadrement de pierres, rectangulaire ou ovale, sont incontestablement d'origine mazovienne. Par contre, il considère les tertres (les „kurhan") comme caractéristiques pour les Slaves orientaux, et plus précisément, pour les Dregovitchans.

Le type de tombes du cimetière de Czarna Wielka ou, pour le moins, d'une partie de ces tombes, indiquerait donc les origines mazoviennes des habitants de ce territoire. Toutefois, parmi l'inventaire des tombes, on rencontre des vestiges caractéristiques pour la civilisation des Dregovitchans, ce qui peut être considéré comme indice de contacts très étroits avec la population des Dregovitchans. Il ne faut pas exclure non plus la possibilité que les tombes en terre qui entourent en rond les tombeaux à encadrement de pierres, aient servi à ensevelir les morts d'une population d'origine ethnique différente, et qui observait d'autres coutumes funéraires. On ne peut exclure non plus l'hypothèse que les différences entre les tombes résultent non pas d'une diversité ethnique mais, par contre, de différences de classe sociale dans un même groupe de population. La richesse de l'équipement de certains tombeaux en pierre fournirait un argument en faveur de la dernière hypothèse.

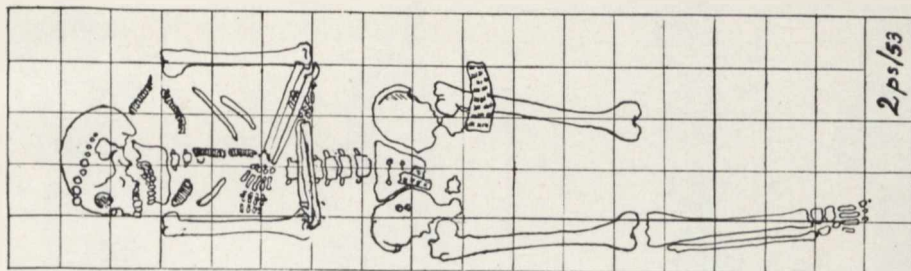
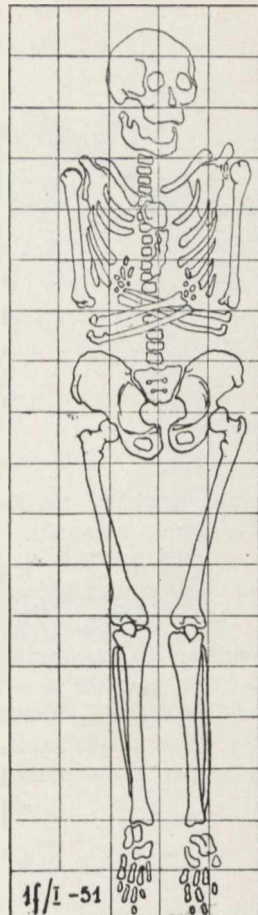
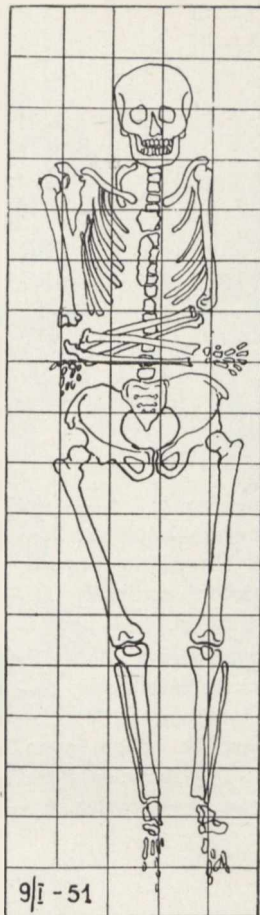
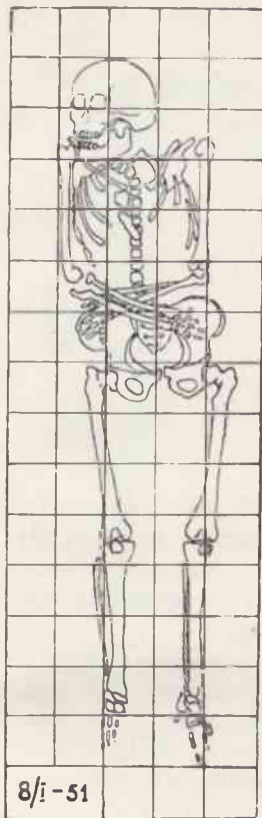
L'auteur a soumis à l'examen 75 crânes du cimetière de Czarna Wielka. Après les travaux d'inventaire et de conservation nécessaires, on a procédé à faire une description détaillée des crânes du point de vue des caractéristiques suivantes: classe d'âge, sexe probable, état de conservation général, état des sutures osseuses du crâne; forme en *norma verticalis*, d'après le classement de Frassetto; hauteur et voûte de la calotte crânienne en *norma lateralis*; hauteur, largeur et type de voûte en *norma occipitalis*; hauteur et largeur en *norma frontalis*; enfin, degré de proéminence des bosses surorbitaires, forme et situation des os du nez, forme des orbites, hauteur du palais en *norma basilaris*, forme de la maxillaire inférieure (mandibule).

Le tableau 1 présente la série complète de crânes examinés, classés d'après leur sexe et leur classe d'âge. Le tableau 2 caractérise l'état de conservation de la série.

Une attention spéciale a été consacrée à l'observation de la forme du crâne orienté en *norma verticalis*. Ainsi que le démontre le tableau 3, deux types morphologiques essentiels sont représentés parmi la population examinée. L'un de ces types est représenté par les crânes sphénoïdes, (les plus nombreux de la série), à occiput large et, d'ordinaire, sensiblement aplati. Le deuxième type est représenté par des crânes de forme ellipsoïde et ovoïde, allongés et caractérisés par leur occiput plus ou moins arrondi.

Une caractéristique importante au diagnostic, et qui apparaît sensiblement sur les crânes féminins surtout, c'est l'aplatissement de la partie faciale et de la voûte osseuse du nez ainsi qu'un prognatisme alvéolaire apparaissant plus fréquemment sur les crânes féminins que sur les crânes d'hommes.

Après l'analyse morphologique des crânes, ceux-ci ont été mesurés suivant les méthodes crâniométriques généralement admises et employées en anthropologie. Les résultats obtenus par les mesurages et les indices calculés à partir de ces résultats sont présentés sous forme de tableaux.



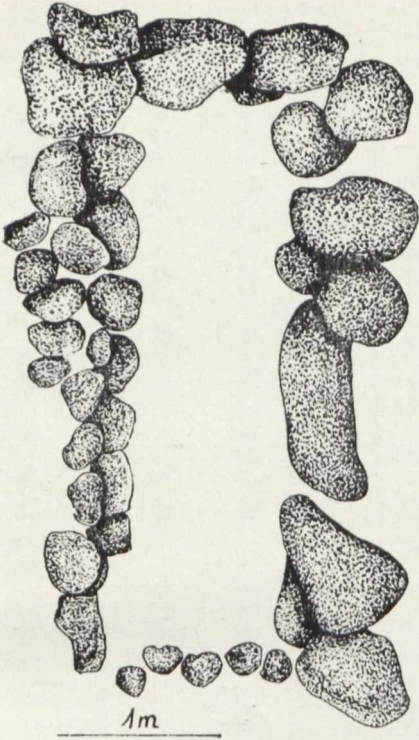
Szkice szkieletów *in situ*
Croquis des squelettes *in situ*

Tabl. II.

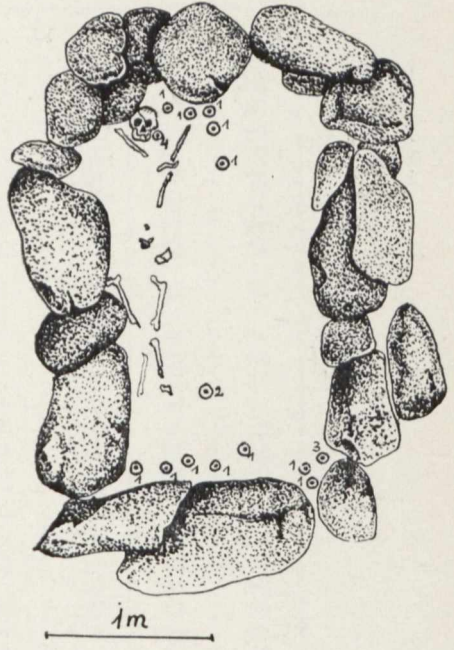
Szkice grobów z obstawą kamienną: A — grób XXXV; B — grób XX: 1 — ułamki ceramiki, 2 — bransoleta brązowa, 3 — ułamek żelaza, 4 — paciorki; C — grób XXV: 1 — kabłączek skroniowy brązowy, 2 — dwa wisiorki brązowe oraz sprzączka z kolcem, 3 — ułamki ceramiki; D — XXVI: 1 — zausznice brązowe, 2 — ułamki ceramiki, 3 — paciorki, 4 — pierścień

Croquis des tombeaux à encadrement de pierres: A — tombeau XXXV; B — tombeau XX: 1 — fragments de céramique, 2 — bracelet en bronze, 3 — fragment de fer, 4 — perles; C — tombeau XXV: 1 — boucle de tempe en bronze, 2 — deux pendeloques en bronze et boucle avec ardillon, 3 — fragments de céramique; D — tombeau XXVI: 1 — boucles d'oreille en bronze, 2 — fragments de céramique, 3 — perles, 4 — bague

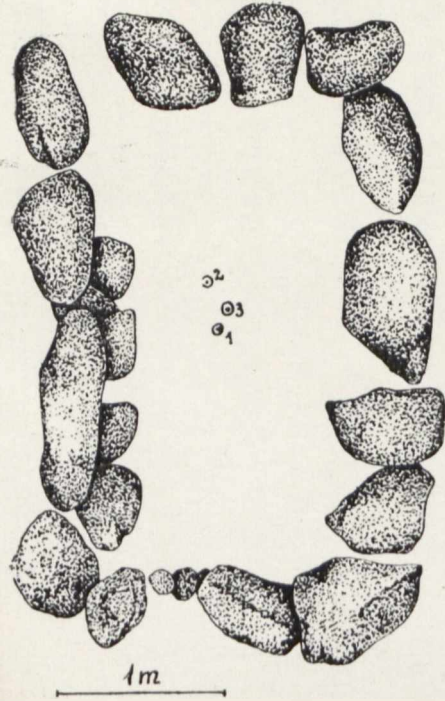
A



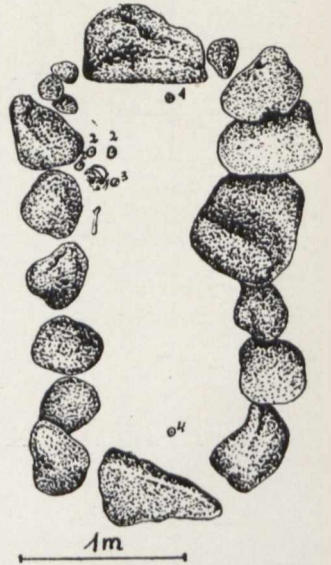
B



C

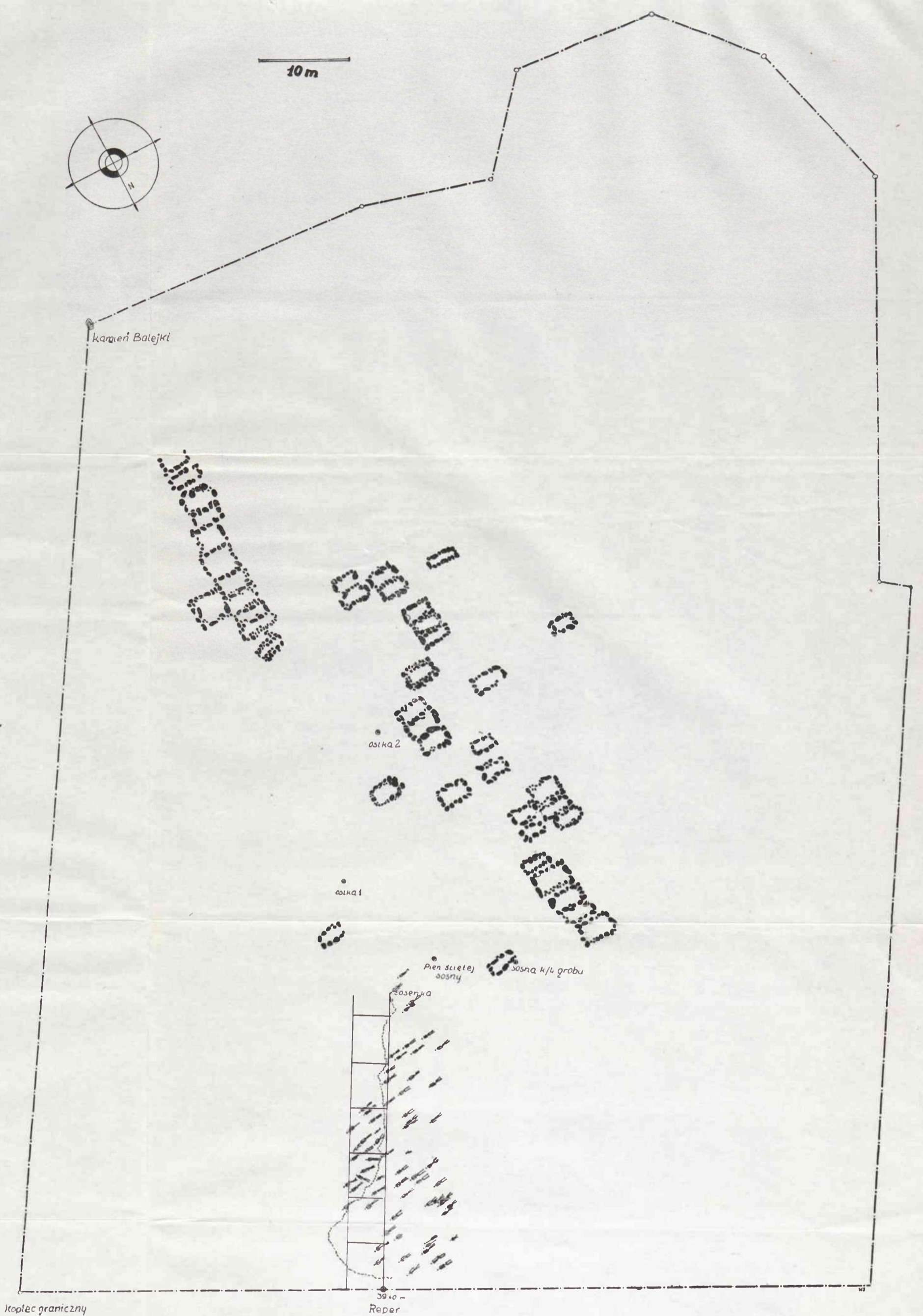


D



Tab. 5. Zestawienie wskaźników
État des indices

Lp.	Nr czaszki Crâne N°	eu-eu g-op 1	ba-b g-op 2	ba-b eu-eu 3	po-b g-op 4	po-b eu-eu 5	ft-ft co-co 6	ft-ft eu-eu 7	ast-ast eu-eu 8
1	1a/I	—	80,79	—	63,84	—	89,19	—	—
2	1b/I	79,55	72,73	91,43	62,50	78,57	84,21	68,57	(77,86)
3	1c/I	—	74,85	—	(62,57)	—	78,74	—	—
4	1d/I	80,00	71,43	89,29	58,86	73,51	80,87	66,43	73,57
5	1e/I	84,71	81,18	95,83	67,06	79,17	79,67	68,06	70,83
6	1f/I	81,36	81,92	100,69	62,71	77,08	84,07	85,97	72,22
7	1g/I	76,37	72,53	94,96	60,44	79,14	74,14	61,87	78,42
8	1h/I	83,05	77,40	93,19	66,67	80,27	(85,71)	69,39	76,19
9	1i/I	81,92	74,01	90,34	62,71	76,55	83,05	67,59	74,48
10	2/I	(76,76)	81,62	(106,34)	67,55	88,03	86,29	(75,35)	80,98
11	3/I	(84,66)	—	—	(62,58)	(73,91)	82,05	(69,57)	(77,54)
12	4/I	81,92	71,75	87,59	61,02	74,48	78,03	71,03	86,21
13	5/I	86,63	71,51	82,55	83,37	73,15	79,49	62,42	66,44
14	6/I	85,12	83,33	97,90	66,67	78,32	83,19	65,73	74,13
15	7/I	—	—	90,91	—	78,32	83,62	67,83	—
16	8/I	80,00	76,57	95,71	66,86	83,57	82,20	69,29	75,00
17	9/I	(85,12)	(83,33)	97,90	(66,67)	78,32	79,03	68,53	72,73
18	10/I	82,14	76,19	92,75	66,07	80,43	78,33	68,12	76,81
19	11/I	77,47	73,08	94,33	58,79	75,89	83,19	70,21	76,59
20	12/I	85,23	74,43	87,33	62,50	73,33	77,24	63,33	75,33
21	13/I	84,21	81,87	97,22	71,35	84,72	82,20	67,36	78,47
22	14/I	84,30	76,74	91,03	64,53	76,55	78,23	66,89	73,79
23	15/I	85,23	76,14	89,33	59,66	70,00	80,00	66,67	74,00
24	16/I	79,23	—	—	61,75	77,93	86,09	68,28	76,55
25	17/I	78,49	72,58	92,46	56,45	71,92	83,61	69,86	73,97
26	18/I	89,44	79,50	88,89	63,98	71,53	(78,69)	66,66	75,00
27	19/I	—	80,00	—	65,29	—	(78,36)	—	—
28	20/I	—	—	91,22	—	75,68	77,24	64,19	74,52
29	21/I	80,95	79,76	98,53	65,48	80,88	82,05	70,59	75,00
30	22/I	87,21	70,35	80,67	65,12	74,67	81,15	66,00	73,33
31	23/I	74,09	68,91	93,01	54,92	74,13	83,48	67,13	76,92
32	24/I	87,12	80,37	92,25	66,87	76,76	80,70	64,79	76,76
33	25/I	95,88	77,65	90,41	65,88	76,71	76,03	63,01	74,66
34	26/I	86,23	77,84	90,28	67,66	78,47	(77,42)	66,67	74,31
35	27/I	86,19	78,45	91,03	63,54	73,72	80,62	66,67	72,44
36	28/I	80,89	71,91	88,89	61,79	76,39	82,64	69,44	72,92
37	29/I	83,23	67,05	80,56	60,69	72,92	77,24	65,97	72,92
38	30/I	85,83	74,01	86,18	62,71	73,03	82,20	63,82	74,34
39	31/I	83,31	72,08	81,02	62,34	70,59	81,73	62,50	75,00
40	32/I	83,23	81,44	97,84	63,47	76,26	77,87	68,35	79,14
41	33/I	86,23	74,25	86,11	64,07	74,31	79,51	67,36	77,08
42	34/I	(82,86)	(80,57)	(97,24)	(64,00)	(77,24)	(97,97)	(63,45)	(70,34)
43	35/I	86,29	73,71	85,43	65,14	65,49	82,76	63,58	72,19
44	36/I	85,71	76,78	89,58	62,50	72,92	80,16	67,36	70,14
45	37/I	84,48	75,86	89,70	63,22	74,83	83,20	70,75	70,07
46	38/I	78,45	76,24	97,18	63,54	80,89	(87,62)	64,79	76,06
47	40/I	78,69	74,32	94,44	60,65	77,08	78,91	70,14	69,44
48	41/I	81,93	72,29	88,23	67,47	82,35	75,70	59,56	75,00
49	1/II	85,03	82,04	96,48	73,65	86,62	81,42	64,79	76,76
50	2/II	—	—	—	—	(71,92)	—	(71,23)	77,39
51	3/II	82,91	74,18	89,40	64,29	77,48	75,39	62,91	76,16
52	4/II	83,23	76,65	92,09	64,67	77,69	76,99	62,59	74,10
53	5/II	71,13	—	—	58,25	81,88	81,42	66,67	78,26
54	8/II	81,29	80,12	98,56	69,01	84,89	91,07	73,38	79,14
55	9/II	(87,34)	—	—	(63,92)	(73,19)	(77,50)	67,39	78,26
56	12/II	92,17	83,53	89,54	72,89	79,08	75,78	83,39	78,43
57	14/II	—	—	—	—	—	74,22	—	—
58	15/II	88,09	77,38	87,84	67,86	77,03	78,51	64,19	(72,97)
59	16/II	—	—	—	—	—	—	—	—
60	17/II	83,43	82,86	99,32	67,43	80,82	84,75	68,49	82,88
61	18/II	86,29	74,28	86,09	60,00	69,54	79,67	64,90	75,49
62	1p. s.	80,98	74,46	91,95	61,41	75,84	80,80	67,79	76,51
63	2p. s.	82,56	77,33	93,66	65,69	79,58	84,07	66,90	76,76
64	3p. s.	88,89	76,02	85,53	70,76	79,61	74,40	61,18	75,00
65	4p. s.	80,23	75,00	93,48	65,12	81,16	88,59	73,19	78,98
66	5p. s.	87,50	76,70	87,66	66,48	75,97	82,40	66,88	74,03
67	6p. s.	(79,65)	79,07	(99,27)	63,37	(79,56)	(77,88)	(64,23)	(75,91)
68	7p. s.	95,86	—	—	74,48	77,69	74,28	56,12	—
69	8p. s.	82,28	72,78	88,46	67,72	82,31	80,91	68,48	71,54
70	p15/II	82,63	74,25	89,86	65,27	78,98	77,19	63,77	72,46
71	1/73	74,47	75,53	101,43	62,23	83,57	83,47	72,14	77,14
72	6/65	85,00	78,89	92,81	66,67	78,43	77,34	77,34	76,47
73	1618	89,35	75,15	84,11	68,64	76,82	78,51	62,91	79,53



Ryc. 10. Plan orientacyjny wykopalisk na wczesnośredniowiecznym cmentarzysku w Czarnej Wielkiej, pow. Siemiatycze
 Plan d'orientation des fouilles du cimetière haut-moyenâgeux de Czarna Wielka, district Siemiatycze